Lane Medical Library

Über Lymphknotenveränderungen im Lungenabflussgebiet bei der Mansfelder Staublunge

Inaugural-Dissertation

zur

Erlangung der Doktorwürde

einer

hohen Medizinischen Fakultät

der

Vereinigten Friedrichs-Universität Halle-Wittenberg

vorgelegt von

HANS KELLER

Referent: Prof. Dr. Wätjen.

In neuerer Zeit, wo die Staubveränderungen der Lungen in sozialversicherungs- und gutachtlichem Interesse so große Bedeutung erlangt haben, sind dabei auch die Lymphknotenveränderungen des Lungenabflußgebietes zu berücksichtigen. Da es mitunter unmöglich ist, im mikroskopischen Bilde total staubverschwielte Lymphknoten von ebenso veränderten Staublungenpartien zu unterscheiden, könnte man von einer „Widerspiegelung" der Lungenveränderungen in den regionären Lymphknoten sprechen.

Die Frage der Lymphabflußbahnen aus der Lunge hat schon bei den älteren Autoren reges Interesse hervorgerufen. So verfolgten *Zenker*, *Soyka*, *Orth*, *Arnold*, *Weigert* und *Fleiner* die Lymphwege bis in die paratrachealen Lymphknoten. Keiner von ihnen vermochte jedoch festbestehende Lymphbahnen einwandfrei zur Darstellung zu bringen.

Beitzke hat dann später in die Forschungen über die Lymphabflußbahnen des Lungengebietes grundlegende Klarheit gebracht. Einer der vier von ihm beschriebenen Lymphwege ist der von mir untersuchte, die Lymphoglandulae paratracheales oder die Recurrenskette.

Von dieser Gruppe erhalten nach *Beitzke* nur die Lymphknoten bis zum unteren Rande der Schilddrüse ihre Lymphe aus der Lunge, während die oberen dem Lymphstromgebiet der Halsorgane zuzurechnen sind. Als Besonderheit hebt er noch hervor, daß die Lymphe aus den Oberlappen in die seitlichen mediastinalen (im Angulus tracheobronchialis), aus den Unterlappen dagegen zunächst in die Bifurkationslymphknoten und dann erst in die vorgenannten Lymphknoten fließt.

In neuester Zeit wurden *Beitzkes* Untersuchungen von dem Japaner *Muneo Fukuda* bestätigt.

Es ist bemerkenswert, daß in pathologisch-anatomischen Arbeiten aus dem Gebiete der Staublungenforschung zugleich mit den Lungenveränderungen die Bronchial-, Lungenwurzel- und Bifurkationslymphknoten meist zwar genauer beschrieben werden, die höher gelegenen paratrachealen Lymphknoten aber nicht so häufig und, wenn überhaupt, dann nur beiläufige Erwähnung finden.

Sowohl *Ickert*, der Altmeister der Mansfelder Staublungenforschung, wie auch *Gerlach*, der in neuerer Zeit zur Frage der Mansfelder Staublungengenese Stellung nahm, berichten wohl über Bronchial- und Hiluslymphknoten, lassen aber die Veränderungen der Bifurkations- und paratrachealen Lymphknoten unerwähnt.

Christ verfolgt die Steinstaubablagerungen bei Steinhauern auch nicht weiter als bis zu den Hiluslymphknoten. Er erwähnt aus der Gewerbehygiene die Arbeiten *Lehmanns* und seiner Schüler, die den „Staubtransport in die regionalen Lymphdrüsen, also die Hilusdrüsen, beschrieben".

Auch *Böhme* führt bei der Besprechung des Staubtransportes aus der Lunge nur den Weg der pleuralen, perivasculären und peribronchialen Lymphbahnen bis zu den Hiluslymphknoten an.

De la Camp, der im Kraus-Brugsch die Pneumokoniosen behandelt, verfolgt den Lymphweg des Staubes aus der Lunge auch nicht weiter als bis zu den „Bronchialdrüsenfilterstationen".

Ähnliches ist von *Koopman* zu sagen. Auch er untersuchte bei einem Falle von Graphitpneumokoniose nur die Hiluslymphknoten und verzichtet auf die Untersuchung entfernter gelegener regionärer Lungenlymphknoten, trotzdem er auf den Lymph- und Bluttransportweg der Staubteilchen näher eingeht.

Mit dem Problem der *Lungenwaschung* auf dem Lymphwege befaßte sich *Borchardt*. Er ließ Kaninchen Ruß, Tierkohle, Steinkohle und Braunkohle einatmen. Trotzdem die Versuchstiere bis zu 14 Monaten Staub inhalierten, erwähnt *Borchardt* keine Staubablagerung in entfernten regionären Lymphknoten außer in den Hiluslymphknoten. Daß ältere Autoren im Tierversuch auch Staubmetastasen in den paratrachealen Lymphknoten nachweisen konnten, wurde oben schon erwähnt. Diese Literaturhinweise mögen genügen, um zu zeigen, daß von manchen Autoren der Lymphweg der Staubteilchen über die paratrachealen Lymphknoten gar nicht erwähnt oder etwa untersucht worden ist, trotzdem gerade die Untersuchung dieser Lymphbahn, wie wir später sehen werden, wegen ihres kontinuierlichen Befallenseins aufschlußreiche Beiträge zur Frage der Filterwirkung und Staubveränderung der Lungenlymphknoten liefert.

Hingegen führen *Schmidtmann* und *Lubarsch* bei der Besprechung der „Staubeinatmungskrankheiten der Lunge" den entfernteren Lymphweg über die Recurrenskette an. „Außerhalb der Lunge enthalten stets die peribronchialen und peritrachealen Lymphknoten Kohlenstaubablagerungen." Auf die Filterwirkung und das spezielle Befallensein der paratrachealen Lymphknoten gehen sie aber nicht ein.

Bemerkenswert ist, daß sowohl *Husten* wie auch *Giese*, die in letzter Zeit wohl die wichtigsten Beiträge zur Staublungenfrage lieferten, nicht nur den broncho-pulmonalen und tracheobronchialen, sondern auch den Bifurkations- und paratrachealen Lymphknoten Erwähnung schenken.

Husten beschreibt die angeführten Lymphknotengruppen bei schweren Staublungenfällen als besonders verhärtet und vergrößert. Er geht auch auf das sukzessive Befallensein der Lymphknoten ein und hebt hervor, daß man, „je weiter man sich vom Lungenhilus nach den paratrachealen Lymphdrüsen hin entfernt", um so mehr erhaltenes oder doch wenig verändertes Lymphknotenparenchym vorfindet. Recht wichtig für die Frage der Beziehungen zwischen Lunge und zugehörigen Lymphknoten und die Rückschlüsse, die man aus Lymphknotenbefunden auf die Lungen zu ziehen vermag, erscheint mir die Angabe *Hustens*, daß er in *Lymphknoten* mit schwieligen Knoten und Nekrosen häufig noch *typische Tuberkel mikroskopisch feststellen* konnte, ohne daß sich in den dazugehörigen Lungen aktive tuberkulöse Prozesse hätten nachweisen lassen. Ferner fanden sich bei großknotiger Steinstaubveränderung der Lunge, die *Husten* der kombinierten

Wirkung von Staub und Tuberkulose zuschreibt, in den Lymphknoten oft fibröse Herde mit zentraler Nekrose, die, wie er annimmt, den Verdacht einer tuberkulösen Genese erwecken, trotzdem sie den schwieligen Steinstaubveränderungen sehr ähnlich erscheinen.

Nach allem kann man sagen, daß *Husten* den Wechselbeziehungen zwischen Lungen und zugehörigen Lymphknoten Beachtung geschenkt und nicht nur die lungennahen, sondern auch die entfernteren paratrachealen Lymphknoten in seiner Arbeit mit erwähnt hat.

Ebenso wie *Husten* nennt auch *Giese* unter den silikotisch veränderten Lungenlymphknoten die paratracheale Kette. Die kontinuierlich nach oben abnehmenden Gewebsveränderungen, das typische Zeichen des Befallenseins einer Lymphknotenkette, werden von letzterem nicht erwähnt. Bei *Giese* taucht der Begriff der von *Borchardt* beschriebenen „Lungenwaschung" wieder auf, indem er oft in den Lungenlymphknoten reichlich silikotische Knoten vorfand, während in der dazugehörigen Lunge erst lange danach gesucht werden mußte. Bemerkenswert ist noch die Angabe *Gieses*, in *völlig verschwielten Hiluslymphknoten Rundzellanhäufungen außerhalb der Kapsel vorgefunden* zu haben. Man kann diesen Befund bei der Untersuchung hyalin-verschwielter Staublungenlymphknoten, wie wir später sehen werden, öfter erheben. In der einschlägigen deutschen Staublungenliteratur ist *Giese* der einzige, der darauf hingewiesen hat.

Faßt man die angegebenen Literaturergebnisse zusammen, so kann man sagen, daß zu dem Begriffe der Staublungenkrankheit auch eine Beteiligung der Lungenlymphknoten dazugehört. Es gibt in der Tat nur wenige Anatomen, die bei der Beschreibung von Pneumokoniosen die Lymphknoten überhaupt unerwähnt lassen. Das weitaus größte Interesse haben doch wohl bei den meisten Autoren die Bronchial- und Lungenwurzellymphknoten gefunden, vielleicht, weil sie als lungennahe Filterstätte zuerst bei der Sektion ins Auge springen. In den Arbeiten der neuesten Zeit schenkte man, wie wir hörten, auch den entfernter gelegenen Lymphknoten des Lungenabflußgebietes Beachtung. Ebenfalls wurde in letzterer Zeit den Wechselbeziehungen zwischen Lunge und Lymphknoten ein zweifellos größeres Interesse als früher entgegengebracht.

Grundlegendes über die Gewebsveränderungen, die ein anthrakotischer oder koniotischer Lungenlymphknoten durchmacht, hat *Sternberg* im Handbuch der spez. pathol. Anatomie und Histologie, Henke-Lubarsch, berichtet. Seinen Ausführungen könnte man noch die von *Giese* beobachteten Lymphocytenanhäufungen außerhalb der Kapsel völlig hyalin verschwielter Lymphknoten hinzufügen.

Trotz genauer Lymphknotenuntersuchungen sind, soweit die Literatur zu überblicken ist, bisher Reihen- bzw. Kettenuntersuchungen an Staublungenlymphknoten noch nicht vorgenommen worden. Auf den Wert dieser Untersuchungsmethodik für die Beurteilung der resorptiven Lymphknotentätigkeit haben *Wätjen* und *Eilers* ganz besonders hingewiesen. Es ist bekanntlich recht schwierig, auf Grund von pathologisch-histologischen Untersuchungen eines staubveränderten Lungengewebes ein klares Bild über die chronologische Reihenfolge der Gewebsveränderungen zu gewinnen, da man meist abgelaufene Zu-

standsbilder zu sehen bekommt. Daher erschien die Aufgabe besonders dankbar, paratracheale Ketten von Staublymphknoten in ihrer topographischen Reihenfolge von den lungennahen bis zu den höher gelegenen Gliedern der Kette zu untersuchen. Auf diese Weise wird man verschiedene Stadien des Resorptionszustandes und der Gewebsveränderungen der Lymphknoten antreffen können, wenn man bedenkt, daß infolge der bekannten lymphatischen Filterwirkung die lungennahen Lymphknoten sicher schon größere Mengen von Grubenstaub abgelagert haben als die höher gelegenen und somit bei Resorption gewebsschädigender Elemente, wie z. B. des Mansfelder Kupferschieferstaubes, früher und stärker verändert sein müssen als die übrigen Lymphknoten der Kette.

Ich habe mir daher die Frage gestellt, paratracheale Lymphknotenketten von 14 Mansfelder Staublungen und solche von 4 Vergleichsfällen zu bearbeiten. Die Vergleichsfälle bestehen aus paratrachealen Lymphknoten von:

einem Braunkohlenarbeiter,
einer Stadtbewohnerin mit ausgesprochener Anthrakose,
einem Menschen, der nie im Bergwerk gearbeitet hat,
einer kavernös-exsudativen Lungenphthise.

Herrn Prof. *Wätjen* bin ich für die Anregungen zu dieser Arbeit zum Dank verpflichtet.

Meine Beobachtungen am einzelnen Lymphknoten erstreckten sich:

1. auf die Ablagerungsstätten des Grubenstaubes im Lymphknoten,
2. auf die dadurch erzeugten Veränderungen,
3. auf anscheinend nicht unmittelbar durch Staub verursachte Veränderungen, insonderheit der durch Tuberkulose bewirkten,
4. auf sonstige Lymphknotenveränderungen, die unmittelbar mit Staubveränderungen im Zusammenhang stehen (lymphatische Regenerate, Kapselveränderungen) oder das nicht tun, wohl aber von Lungenprozessen wieder abhängig sein können (wie Sinuskatarrh, Blutpigmentablagerungen, Blutkörperchenphagocytose, Hyperämie).

Mit der Analyse des inhalierten Mansfelder Grubenstaubgemisches haben sich *Ickert* und *Gerlach* beschäftigt. Die Bergleute atmen nach *Ickerts* Untersuchungen, die in neuerer Zeit von *Gerlach* bestätigt wurden, ein Gemisch von Kalk, Kieselsäure, Tonerde und Bitumen ein. Bitumen sind Produkte organischer Stoffe, die den Verkohlungsprozeß noch nicht bis zur Kohle durchgemacht haben. Kupfer konnte *Huebschmann* (*Ickert*) in den Lungen weder chemisch noch histologisch nachweisen. Im Gegensatz hierzu brachte *Gerlach* mit der modernen Methode der Emissions-Spektrographie (*Walter Gerlach*) unter Anwendung von Hochfrequenzfunken neben Silicium alle anderen Bestandteile des Kupferschiefers, besonders auch Kupfer zur Darstellung.

Von sämtlichen Mansfelder und Vergleichsfällen wurden die paratrachealen Lymphknotenketten beiderseits von der Vorderseite der

Trachea aus herauspräpariert, einzeln numeriert und in ihrer topographischen Reihenfolge mikroskopisch untersucht. Hierzu wurde die Trachea in der Pars membranacea eröffnet und auf eine Korkplatte gespannt. Die Numerierung der einzelnen Lymphknoten wurde so gehandhabt, daß mit Nr. 1 stets der oberste Lymphknoten rechts unterhalb der Schilddrüse bezeichnet und dann abwärts bis zur Bifurkationsgruppe und wieder aufwärts bis zum obersten Lymphknoten links unterhalb der Schilddrüse gezählt wurde.

Die Paraffinschnitte wurden sämtlich mit Alauncarmin und Hämalaun-Eosin, meistens noch mit Turmbulls Eisenreaktion (nach *Hueck*), Elastica van Gieson und Tuberkelbacillenfärbung gefärbt. Tierversuche konnten aus technischen Gründen in nicht allen Fällen angestellt werden.

Die Frage der Mitbeteiligung einer tuberkulösen Infektion bei der Staublungenkrankheit spielt heute im wissenschaftlichen und versicherungstechnischen Interesse eine große Rolle. Deshalb wurde bei der Einteilung der 14 Mansfelder Fälle auf ein Vorhandensein oder Fehlen von Tuberkulose besonderer Wert gelegt und unter diesem Gesichtspunkte gegliedert. Notwendig erschien ferner für spätere Rückschlüsse eine gleichzeitige Angabe der Sektionsdiagnose der Lungenveränderungen (Prof. *Wätjen*) und der klinischen Daten des Falles.

Colorimetrische Zeichnungen des abgeschätzten Staubgehaltes der Mansfelder Lungen, die Herr Prof. *Wätjen* gütigst zur Verfügung stellte, konnten mit von mir angefertigten derartigen Zeichnungen der Lymphknoten verglichen werden. So war es möglich, Betrachtungen über das Staubmengenverhältnis von Lungen und zugehörigen Lymphknoten anzustellen.

Übersicht über die Mansfelder Fälle.

Nr.	Sektions-Nr.	Klinische Diagnose	Anatomische Diagnose (Lungenbefund)	Paratracheale Lymphknoten
1	S. 15/31	—	—	—
2	S. 21/31	—	—	—
3	S. 287/31	—	—	—
4	S. 74/31	+	—	—
5	S. 32/31	+	—	—
6	S. 271/31	+	—	—
7	S. 863/30	—	+	+
8	S. 701/30	—	+	+
9	S. 869/30	—	+	+
10	S. 20/31	—	+	+
11	S. 83/31	—	+	+
12	S. 218/31	+	+	+
13	S. 478/31	+	+	+
14	S. 432/30	—	—	+

+ = Vorhandensein von Tbc.; — = Fehlen von Tbc.

Abb. 1. Schematische Zeichnungen der Mansfelder Lymphknoten in ihrer topographischen Lage zur Trachea, mit gleichzeitiger Angabe des abgeschätzten Staubgehaltes.

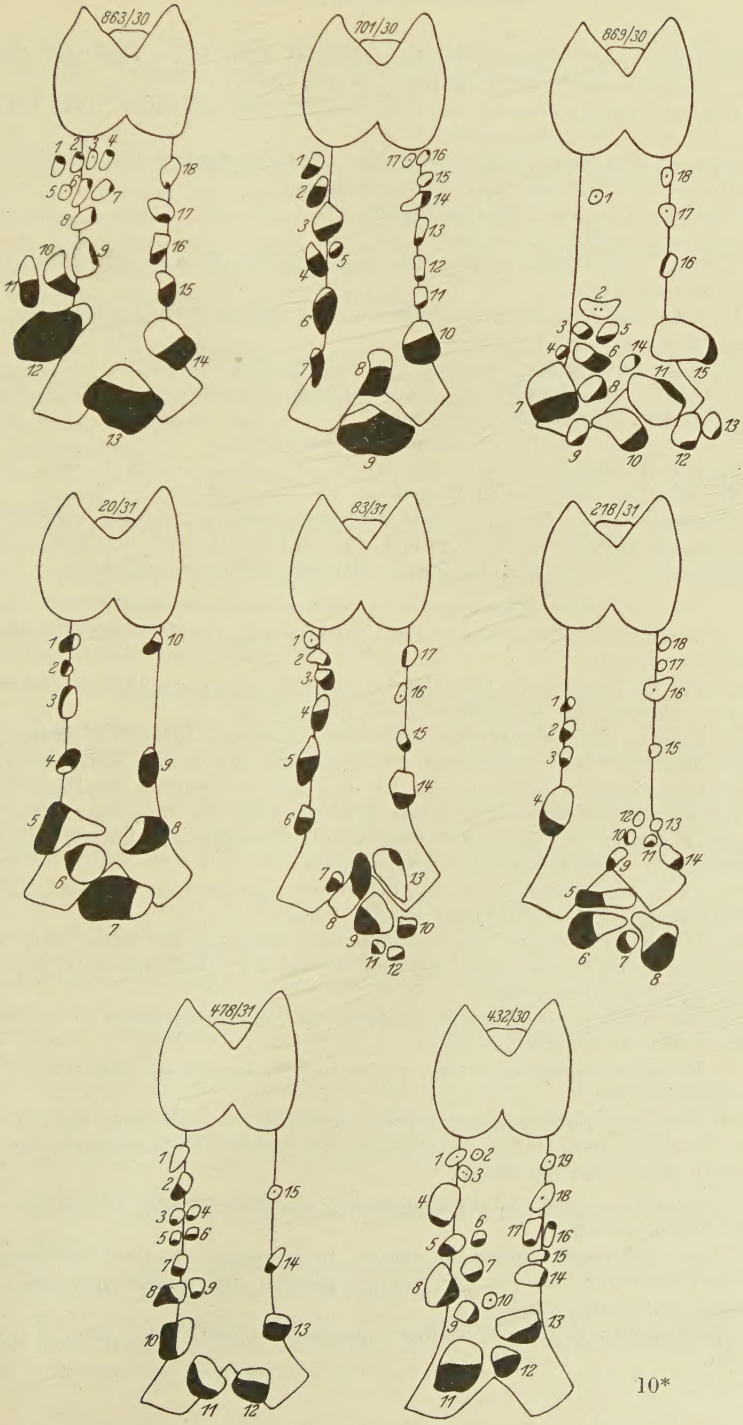
863/30
701/30
869/30
20/31
83/31
218/31
478/31
432/30

1. S. 15/31.

69 Jahre alter Bergmann, der im ganzen 41 Jahre unter Tage und niemals über Tage gearbeitet hat[1]. Gestorben am 5. I. 1931.

Klinische Daten: Atemnot seit 1905. 1913 Luftröhrenkatarrh. 1918 Emphysem, chronischer Bronchialkatarrh.

Klinische Gutachten: 1929 Staublunge. Röntgenaufnahme 1930: Grobknotige Staublunge mit Ballungen und Verschwartungen.

Klinische Diagnose: Schwere Staublunge.

Sektionsdiagnose[2] *der Lunge.*

R. O.L.: Staubreiche hyaline Verschwielung mit Erweichungshöhlen. Vereiterte Bronchiektasen.

R. M.L.: Viel Staubschwielenherde größerer und kleinerer Ausdehnung. Vereiterte Bronchiektasen.

R. U.L.: Staubreiche Verschwielung mit Erweichungshöhlen.

L. O.L.: Staubschwielen mit Erweichungen. Kleinere und größere Staubschwielenherde. Chronische Pneumonie.

L. U.L.: Wie L. O.L. Pneumonische Anschoppung.

Andere Organe:

Hypertrophie des rechten Ventrikels.

Tierversuch: Der hier angestellte Tierversuch mit Verimpfung von bifurkationsnahen Lymphknoten lief vom 8. I. 1931 bis 18. II. 1931 und ließ nirgends tuberkulöse Veränderungen der Tiere erkennen (2 Meerschweinchen).

Zusammenfassung der Lymphknotenveränderungen.

1. Der Staub liegt meistens im Retikulum der Lkn., in Nr. 3 und 13 außerdem noch in den Sinus.

2. Nur ein tiefgelegener Lkn. (Nr. 11) der linken Kette zeigt mit grobem Staub beladene Sklerose des Retikulums in Knötchenform.

3. Hyaline, meist staubreiche, knötchenförmige und diffuse Verschwielungen mit Erweichungen lassen sich nur in den tiefen Lkn. der rechten Kette und in der Bifurkationsgruppe nachweisen. Es ist eine mit vermehrtem Staubgehalt der Lkn. einhergehende Sklerosierung und Hyalinisierung des Gewebes (Nr. 7, 8, 9, 10 und 11) und in Nr. 7 und 8 Staubimprägnation des perikapsulären Fettgewebes zu erkennen. Großknot. Hyal. im Lkn. Nr. 8.

4. Nr. 1 ist der einzige von sämtlichen untersuchten Lkn., in dem „lymphatische Hyperplasie" nachgewiesen werden konnte.

5. Der Sinuskatarrh in den meisten Lkn. zeigt als besondere Note große epitheloide Zellen in den Sinus, wie man sie bei der „großzelligen Hyperplasie" (*Ziegler*) zu sehen bekommt.

6. Das häufig nachgewiesene Blutpigment liegt größtenteils in den Sinus, in Nr. 6 und 11 im Retikulum.

7. Blutkörperchenphagocytose, immer nur im Randsinus, konnte in 4 Lkn. beobachtet werden.

8. Was das Staubmengenverhältnis anbetrifft, so enthalten beide Lungen etwa gleichviel Staub. Der Staubgehalt der rechten Recurrenskette ist auch ungefähr gleich dem der linken.

[1] Unter-Tage-Arbeit ist Lehrjungenzeit und Häuerarbeit; Über-Tage-Arbeit meist Kläuberarbeit.

[2] Die „Sektionsdiagnosen der Lunge" sind Auszüge aus dem Sektionsprotokoll und enthalten das aus der makroskopischen und mikroskopischen Untersuchung gewonnene Urteil.

Erklärungen: R. O.L. = Rechter Lungenoberlappen, usw.; Lkn. = Lymphknoten.

9. Die rechte Lunge zeigt ungefähr gleichstarke silikotische Veränderungen wie die linke. Trotzdem treten hyaline Verschwielungen nur in den bifurkationsnahen Lkn. der rechten Kette auf.

2. S. 21/31.

49 Jahre alter Bergmann, der im ganzen 27 Jahre unter Tage und etwa 2 Jahre über Tage gearbeitet hat. Gestorben am 10. I. 1931.

Klinische Daten: 1924 Diagnose „mäßige Staublunge".

Klinische Gutachten: Röntgengutachten 1924: Staublunge mit gewaltigen Verschwartungen, „schwere Staublunge".

Klinische Diagnose: Schwere Staublunge.

Sektionsdiagnose der Lunge.

R. O.L.: Diffuse staubhaltige hyaline Verschwielung mit kleinen Erweichungsherden. Kleinere Staubschwielenherde, die netzartig miteinander zusammenhängen. Unspezifische Pneumonie. Chronische Bronchitis und Bronchiolitis.

R. M.L.: Chronische Pneumonie. Kleinere Staubschwielenherde. Bronchitis und Bronchiolitis.

R. U.L.: Diffuse staubhaltige Hyalinose. Dichtstehende Staubschwielenherde. Eitrige Bronchiektasen.

L. O.L.: Pneumonische Infiltration großer Abschnitte. Chronische Pneumonie. Diffuse staubhaltige Verschwielung. Bronchitis und Bronchiolitis.

L. U.L.: Kleine isoliert stehende Staubschwielenherde. Bronchiektasen. Eitrige Bronchitis.

Andere Organe:

Hypertrophie des rechten Ventrikels.

Zusammenfassung der Lymphknotenveränderungen.

1. Alle untersuchten Lymphknoten enthalten Grubenstaub, der meist im Retikulum liegt. In 4 Lymphknoten konnte auch Staub in den Sinus nachgewiesen werden.

2. Sehr häufig findet sich mit groben Staubmassen beladene Retikulumsklerosierung vor, weit mehr in Knötchenform als in diffuser Anordnung. Im Lkn. Nr. 4 konnte auch bindegewebige Verdickung des Sinusretikulums festgestellt werden.

3. Hyalinose, meist in Knötchenform, mit feinkörnigem Staub zwischen den hyalinen Maschen, tritt schon ganz oben im Lkn. Nr. 1 auf. Sämtliche Lkn. der rechten Kette, die Bifurkationsgruppe und von der linken Kette nur die tief gelegenen zeigen staubreiche, meist staubarme Hyalinose in diffuser Anordnung und Knötchenform, meist mit Erweichungen, in denen fast ausnahmslos Cholesterinkrystallücken nachzuweisen sind. In Nr. 7 liegt Kalk massenhaft innerhalb von Erweichungsherden.

4. Staubfreie Rundzellanhäufungen (sog. Regenerate, von denen später die Rede sein wird) wurden in 6 Lkn. sowohl außerhalb der Kapsel als auch innerhalb von hyalinem und kollagenem staubbeladenen Bindegewebe gefunden. In Lkn. 7 sind solche Regenerate nach dem Randsinus zu vorgebuchtet und scheinen denselben zu komprimieren.

5. In Nr. 5 und 10 ist in die sklerohyalinisierte Kapsel grob- und feinkörniger Staub eingelagert.

6. Der in 9 Lkn. auftretende Sinuskatarrh ist nicht wie im vorigen Falle durch die großen epitheloiden Zellen ausgezeichnet.

7. 14mal konnte Hämosiderin im Sinus, meist im Randsinus, nachgewiesen werden, 2mal dagegen nur im Retikulum. In Nr. 1 und 14a zeigte das Hämosiderin eine deutliche Affinität zum Staub.

8. Hyperämie der Lkn. wurde nur in 4 Fällen, und zwar meist in Lkn. der rechten Kette beobachtet.

9. Dem vermehrten Staubgehalt der rechten Lunge entspricht die stärker staubbeladene rechte Recurrenskette.

10. Die schweren hyalinen Schwielenveränderungen der rechten Lunge spiegeln sich in der knötchenförmigen Hyalinose der rechten Recurrenskette wider, die schon im obersten Lkn. 1 beobachtet werden konnte.

3. S. 287/31.

70 Jahre alter Bergmann, der im ganzen 45 Jahre unter Tage und nur ganz kurze Zeit über Tage gearbeitet hat. Gestorben am 22. IV. 1931.

Klinische Daten: 1923 Luftröhrenentzündung und Lungenerweiterung. 1924 Invalidenpension und Invalidenrente.

Klinische Gutachten: 1924: Lungenerweiterung und -erstarrung. Chronischer Luftröhrenkatarrh, Altersschwäche.

Klinische Diagnose: Staublunge.

Sektionsdiagnose der Lunge.

R. O.L.: Hochgradige Pleuraverwachsungen. Alter tuberkulöser Kreideherd. Kleine perivasculäre Staubschwielenherde. Unspezifische Pneumonie.

R. M.L.: Größere staubhaltige und kleinere perivaskuläre Verschwielungen. Pneumonische Anschoppung.

R. U.L.: Hochgradige anthrokoisch-silikotische Verdichtung und Schwielenbildung. Pneumonische Anschoppung. Bronchitis, Bronchiolitis und Bronchiektasen.

L. O.L.: Hochgradigste Verschwielung mit starker Staubablagerung. Pneumonische Herde.

L. U.L.: Wenig Staubablagerung. Wenig perivasculäre Staubschwielenherde. Bronchiektasen. Pneumonische Herde.

Andere Organe:

Hypertrophie des rechten Ventrikels.

Zusammenfassung der Lymphknotenveränderungen.

1. Sämtliche Lkn., außer dem obersten der linken Kette, haben Staub gespeichert. Von allen Lkn. liegt der Grubenstaub nur in 3 Lkn. (Nr. 1, 5, 13) in den Sinus, sonst ausschließlich im Retikulum von Mark und Rinde, meist in Sinusnähe.

2. Sämtliche Lkn. der rechten Kette, soweit sie nicht total hyalinisiert sind wie Nr. 6 und 7, zeigen bindegewebige Verdichtung des Retikulums. Von der linken Kette sind nur die 3 obersten Lkn., entsprechend ihrem geringen Staubgehalt, frei von sklerotischen Gewebsveränderungen.

3. Die Lkn. 6, 7, 8 und 10 sind vollkommen hyalin umgewandelt. Die Hyalinisierungen sind meist staubarm und diffus-schwielig angeordnet. Nur im Bifurkationslymphknoten überwiegt die knötchenförmig angeordnete staubarme Hyalinose. In den hyalinisierten Lkn. finden sich ausnahmslos Erweichungen, teilweise mit Cholesterinkrystallflecken. Größere verkalkte Partien liegen im Lkn. 10 der linken Kette mitten im hyalinisierten und erweichten Schwielengewebe.

4. In 7 Lkn., meist in staubüberladenen tief gelegenen, konnte Staub im perikapsulären Fettgewebe nachgewiesen werden.

5. Lymphatisches Gewebe außerhalb der Kapsel ist bei den hyalin verschwielten Lkn. häufig vorzufinden. In Nr. 1 und 2 täuschen noch nicht vollkommen mit Staub beladene Rindenknötchen Regenerate vor.

6. Sinuskatarrh tritt in der rechten Kette 3mal, in der linken dagegen nur 1mal auf.

7. Blutpigmentablagerung und Blutkörperchenphagocytose wurde in keinem der 15 Lkn. beobachtet.

8. 2 Lkn. mit Sinuskatarrh, der rechten Kette angehörig, zeigen auch Hyperämie.

9. Schätzungsweise überwiegt der Staubgehalt der rechten Lunge, auch die rechte Recurrenskette hat mehr Staub gespeichert als die linke.

10. Die Verschwielungen beider Lungen gleichen sich etwa. Die starke Hyalinose des rechten Unterlappens und die vollkommene Verschwielung der Bifurkationslymphknoten mit einem stärkeren Befallensein der rechten Kette bestätigen die *Beitzke*schen Untersuchungen (s. o.).

4. S. 74/31.

55 Jahre alter Bergmann, der im ganzen 32 Jahre unter Tage und 3 Jahre über Tage gearbeitet hat. Gestorben am 3. II. 1931.

Klinische Daten: Wiederholt Lungenentzündung und fieberhafter Bronchialkatarrh. 1922 wegen Staublunge invalidisiert. 1927 im Hettstedter Krankenhaus wegen Staublunge 2. und 3. Grades.

Klinische Gutachten: 1927 Blutsenkung erhöht, Staublunge 3. Grades, wahrscheinlich inaktive Tuberkulose.

Klinische Diagnose: Schwere Staublunge und Schädigung des Herzens.

Sektionsdiagnose der Lungen.

R. O.L.: Kleinknotige Staubschwielenherde um Bronchien und Gefäße. Hochgradige Bronchiektasen. Entzündliche Anschoppung.

R. M.L.: Klein-, grobknotige und diffus angeordnete Staubschwielenherde. Chronische Pneumonie und Bronchitis.

R. U.L.: Dichtstehende Staubschwielenherde mit Erweichungen, in letzteren auch frischere Eiterung. Diffuse kleinknotige Form der Staublunge. Chronische Pneumonie.

L. O.L.: Sehr dichtstehende kleine Staubschwielen. Entzündliches Ödem.

L. U.L.: Kleinknotige Schwielenherde. Stauungsinduration.

Andere Organe:

Hypertrophie des rechten Ventrikels.

Tierversuch: Beide Tiere (Meerschweinchen) starben 5 Tage nach der Impfung an Sepsis.

Zusammenfassung der Lymphknotenveränderungen.

1. In sämtlichen Lymphknoten wurde Staub nachgewiesen, der nur in 1 Lkn. (Nr. 3) ausschließlich im Sinus, in den übrigen teils im Sinus und Reticulum, teils nur im Reticulum abgelagert ist.

2. Staubsklerose der Sinus und des Reticulums findet sich nur im Bifurkationslymphknoten und in 3 Lkn. der rechten Kette vor. Die linke Kette, die weniger Staub enthält als die rechte, zeigt weder Gewebssklerosen noch schwielige Hyalinosen.

3. Der Bifurkationslymphknoten, der total hyalin entartet ist, läßt als einziger von sämtlichen Lkn. Hyalinose mit Erweichungen erkennen.

4. In der sklerohyalinisierten Kapsel des Bifurkationsknotens sind Staubteilchen abgelagert.

5. Fast sämtliche Lkn. der rechten Kette und von der linken nur die tiefer gelegenen zeigen Sinuskatarrh.

6. 13 Lkn. enthalten Hämosiderin in den Sinus, meist im Randsinus und in den Sinus der Rinde.

7. Hyperämie kommt in der linken Kette häufiger vor als in der rechten.

8. Der Staubgehalt der rechten Lunge ist infolge der staubreichen diffusen Verschwielung des rechten Mittel- und Unterlappens größer als der der linken.

Dem entspricht die rechte Recurrenskette, die zweifellos mehr Staub als die linke enthält.

9. Die starken Verschwielungen der rechten Lunge, besonders des Unterlappens, finden ihren Ausdruck in der totalen hyalinen Umwandlung des Bifurkationslymphknotens und in den Gewebssklerosierungen, die allein in der rechten Kette vorkommen.

5. S. 32/31.

57 Jahre alter Bergmann, der im ganzen 22 Jahre unter Tage und 4 Jahre über Tage gearbeitet hat. Gestorben am 15. I. 1931.

Klinische Daten: 1924 Lungenfürsorge Mansfeld. 1925 blutiger Auswurf.

Klinische Gutachten: 1925: Seit 4 Jahren zunehmende Atembeschwerden. Negativer Tuberkelbacillenbefund. Röntgenuntersuchung 1925: „Staublungentuberkulose." In einem anderen klinischen Gutachten wird die schwere Staublunge trotz negativen Tuberkelbacillenbefundes als kombiniert mit Tuberkulose angesehen. Röntgenaufnahme: Ballungen und tuberkulöse Partien.

Klinische Diagnose: Staublunge und Tuberkulose.

Sektionsdiagnose der Lunge.

R. O.L.: Völlige hyaline Verschwielung mit Grubenstaubablagerung. Kleine Erweichungen.

R. M.L.: Isolierte Blockadeherde und diffuse Verschwielung.

R. U.L.: Zusammenfließende perivasculäre Schwielenherde mit reichlicher Pigmentablagerung. Eitrige Bronchitis und Bronchiolitis.

L. O.L.: Wie R. O.L.

L. U.L.: Kleine umschriebene perivasculäre Staubschwielenherde. Verdickung des Lungenstützgewebes.

Andere Organe:

Starke Hypertrophie des rechten Ventrikels.

Zusammenfassung der Lymphknotenveränderungen.

1. Rechts wie links enthalten die Lkn. bis zu den obersten unterhalb der Schilddrüse reichlich Grubenstaub. In 5 Lkn. liegt der Staub reaktionslos teils nur in den Sinus, teils im Reticulum von Mark und Rinde, teils gleichzeitig in den Sinus und im Reticulum (Nr. 8).

2. Sämtliche Lkn. der linken Kette und von der rechten der Lkn. 4 weisen staubreiche sklerotische Veränderungen des Reticulums in diffuser und knötchenförmiger Anordnung auf. In Nr. 12 und 13 wurde im Zentrum von staubarmen sklerotischen Knötchen beginnende hyaline Umwandlung beobachtet.

3. Außer Lkn. 4, der in der Rinde noch lymphatisches Gewebe aufweist, sind alle Lkn. der rechten Kette und die der Bifurkationsgruppe in meist staubarmer, teils vollkommen staubfreier Knötchen- und Schwielenform total hyalinisiert. Erweichungen kommen nur in den hyalinen Lkn. der rechten Kette vor. Auffällig ist, daß in der linken Kette 2 hochgelegene Lkn. vollständig hyalin verschwielt sind (Nr. 13 und 14), während tiefergelegene nur Sklerosierungen aufweisen. Großknotige Hyalinose im Lkn. 14.

4. Grubenstaub im perikapsulären Fettgewebe konnte in den 3 Lkn. der Bifurkationsgruppe und einem tiefgelegenen der linken Kette nachgewiesen werden.

5. In 5 Lkn. ist die Kapsel hyalinisiert und enthält in 3 Fällen Staubablagerungen. Im Lkn. 1 und 2 ist Hämosiderin in die hyaline Kapsel eingelagert.

6. S.K. findet sich nur in 2 bifurkationsnahen Lkn. der linken Kette.

7. In 4 Lkn. der linken und nur in einem tiefgelegenen der rechten Kette liegt Hämosiderin ausschließlich im Randsinus und in den Intermediärsinus.

Im Lkn. 11 konnte eine gewisse Affinität des Hämosiderins zum Staub gesehen werden.

8. Hyperämie und Blutkörperchenphagocytose im Randsinus kommt ausschließlich in Lkn. der linken Kette vor. Hiervon enthalten 4 Lkn. Staubteilchen innerhalb der erweiterten Blutgefäße.

9. Der reichliche Staubgehalt sowie die Verschwielungen in beiden Lungen und Recurrensketten halten sich ungefähr die Waage.

6. S. 271/31.

64 Jahre alter Bergmann, der im ganzen 40 Jahre unter Tage und 3 Jahre über Tage gearbeitet hat.

Klinische Daten: 1924 Invalidenpension. 1927 Invalidenrente.

Klinische Gutachten: 1927 Lungenerweiterung und -erstarrung, Lungentuberkulose mit inaktivem Herde rechts oben.

Klinische Diagnose: Lungenemphysem, Tuberkulose, Staublunge.

Sektionsdiagnose der Lunge.

R. O.L.: Diffuse und knötchenförmige Staubverschwielungen mit Erweichungsherden. Schlaffe Pneumonie und Bronchitis.

R. M.L.: Dichtstehende staubreiche hyaline Schwielenherde. Eitrige Bronchitis.

R. U.L.: Verkalkter tuberkulöser Primäraffekt. Verstreute kleine Staubschwielenherde. Abscedierende Herdpneumonien.

L. O.L.: Hochgradige Staubablagerung mit Sklerosierungen, Hyalinisierungen und Erweichungshöhlen. Bronchiektasen und pneumonische Herde.

L. U.L.: Kalkherd wie im rechten Unterlappen. Verstreute Staubschwielenherde. Schlaffe Pneumonie.

Andere Organe:

Keine Hypertrophie des rechten Ventrikels. Verkreidete Lymphknoten der Bifurkation.

Tierversuch: 2 Meerschweine wurden mit einem Teil der Bifurkationslymphknotengruppe geimpft. 6 Wochen später wurde bei der Sektion der Tiere verkäsende Tuberkulose von Leber, Milz und inguinalen Lkn. gefunden. Zweifellos haben verkalkte Herde, die ja bekanntlich im betreffenden Lkn. des Primärkomplexes Tuberkelbacillen enthalten können (*Lubarsch, Schmitz, Rabinowitsch*), dieses Resultat veranlaßt. Für die anatomische Beurteilung dieses Falles dürfte der angestellte Tierversuch bedeutungslos sein.

Zusammenfassung der Lymphknotenveränderungen.

1. Alle 13 Lkn. enthalten Grubenstaub, der in den höheren der linken und rechten Kette in den Sinus und im Reticulum von Mark und Rinde reaktionslos abgelagert ist.

2. Diffuse Sklerosierung des Reticulums an den Stellen der dichtesten Staubablagerung findet sich fast in sämtlichen Lkn. der rechten und in 1 schilddrüsen- und 1 bifurkationsnahen Lkn. der linken Kette.

3. Außer in Nr. 13 und 14 konnten Hyalinisierungen in allen Lkn. der rechten und linken Kette nachgewiesen werden. Es überwiegt die staubreiche diffuse hyaline Schwielenbildung. Nur die unteren rechten und linken paratrachealen Lkn. und der Bifurkationslkn. lassen Erweichungen erkennen.

4. Über die Hälfte der Lkn. zeigt Staub im perikapsulären Fettgewebe.

5. Staubfreie Rundzellknötchen finden sich in 8 Lkn., die ausnahmslos stark verschwielt sind, teils außerhalb der verschwielten Kapsel, teils dicht unterhalb des Randsinus, teils mitten in staubüberladener Hyalinose.

6. In 3 Lkn. der rechten Kette konnte Hyalinisierung der Kapsel mit Grubenstaubeinlagerungen beobachtet werden.

7. Ausgesprochen starken Sinuskatarrh mit großen epitheloiden Zellen weisen nur die schilddrüsennahen Lkn. der rechten und linken Kette auf.

8. Nur je 1 Lkn. zeigt Hyperämie und Erythrophagocytose, und zwar Hyperämie der oberste der rechten, Erythrophagocytose ein schilddrüsennaher der linken Kette.

9. Schätzungsweise enthalten beide Lungen sowie beide Lkn.-Ketten etwa gleichviel Grubenstaub.

10. Die schwieligen Veränderungen des linken Lungenoberlappens finden ihre Widerspiegelung in den stärkeren Hyalinisierungen der linken gegenüber der rechten Recurrenskette.

7. S. 863/30.

52 Jahre alter Bergmann, der im ganzen 21 Jahre unter Tage und 3 Jahre über Tage gearbeitet hat. Gestorben am 22. XII. 1930.

Klinische Daten: 1927 Invalidenpension.

Klinische Gutachten: 1927 Staublunge, Lungenentzündung, Lungenerweiterung und chronischer Bronchialkatarrh.

Klinische Diagnose: Staublunge.

Sektionsdiagnose der Lunge.

Gleichmäßige Durchsetzung aller Lungenabschnitte mit miliaren Tuberkeln. Kein älterer Tbc.-Kreideherd gefunden.

R. O.L.: Mäßig starke Staubablagerungen, mäßig ausgedehnte Staubschwielen, in denen sich stellenweise nekrotischer Zerfall und Verflüssigung vorfindet. Käsige Pneumonie.

R. M.L.: Ähnlich wie R. O.L. Frische Pleuritis.

R. U.L.: Geringe Staubablagerung. Wenig Bindegewebsentwicklung. Käsige Pneumonie. Frische Pleuritis.

L. O.L.: Wenig Staubablagerung. Selten ausgedehnte Staubschwielen nur um Gefäße. Käsig-exsudative tuberkulöse Bronchopneumonie.

L. U.L.: Ähnlich wie L. O.L., keine käsig-pneumonischen Herde.

Andere Organe:

Herzbeuteltuberkulose. Frische Tuberkel in Milz, Leber und Niere.

Zusammenfassung der Lymphknotenveränderungen.

1. In allen Lkn. konnte Grubenstaub nachgewiesen werden, der reaktionslos meist im Reticulum, aber auch, besonders in höher gelegenen Lkn. der rechten Kette, im Randsinus und den Intermediärsinus abgelagert ist.

2. 5 bifurkationsnahe und 2 entfernter gelegene Lkn. zeigen bindegewebige Verdichtung des Reticulums an den Orten der dichtesten Staubablagerung.

3. Im Bifurkationsknoten und den tiefsten paratrachealen Lkn. rechts wie links finden sich diffus angeordnete, staubdurchsetzte hyaline Schwielen, meist mit Erweichungsherden, in denen Cholesterinkrystallücken zu erkennen sind.

4. Als einziger zeigt der hochgradig koniotische Lkn. 12 Staubablagerung im perikapsulären Fettgewebe.

5. Im Bifurkationsknoten liegen staubfreie Lymphocytenansammlungen um Blutgefäße und mitten in staubarmer Hyalinose.

6. Kapselhyalinose tritt in 1 Lkn. auf, der keine sonderlichen Staubveränderungen des Gewebes aufweist (Nr. 7).

7. In allen Lkn. außer im Bifurkationsknoten und einem tiefgelegenen der linken Kette liegt frisches und verkäsendes tuberkulöses Granulom, meist in Knötchenform, seltener in diffuser Anordnung im Randsinus, den Intermediär-

sinus und im sinusnahen Reticulum. Es zeichnet sich durch große Langhanssche Riesenzellen aus, enthält öfter feinkörnige Grubenstaubpartikel und ist mitunter in Wurstform hyalinisiert. Wurstförmige, meist diffuse, selten knötchenförmige Hyalinose, die teilweise zu großen Zusammenballungen neigt (Nr. 7, 8, 9 und 15), liegt ausschließlich in staubfreien, seltener in staubarmen, nicht sklerosierten Gegenden. Über den Begriff der wurstförmigen Hyalinose wird später noch die Rede sein.

8. Sinuskatarrh, immer ohne große epitheloide Zellen, kommt in 13 von 18 Lkn. vor.

9. Hyperämie konnte rechts nur in höher gelegenen, links auch in bifurkationsnahen Lkn. beobachtet werden.

10. Reichlich Staub enthalten eigentlich nur Lkn. 12, 13 und 14. Sonst ist die Verteilung des Staubes in beiden Ketten etwa gleich, was dem Lungenbefunde entspricht.

11. Die anatomische Diagnose lautet: „Keine schwere Staublunge". Dem entspricht der Lkn.-Befund mit Staubverschwielungen nur in den tiefsitzenden paratrachealen und im Bifurkationslkn.

8. S. 701/30.

65 Jahre alter Bergmann, der im ganzen 42 Jahre unter Tage und 5 Jahre über Tage gearbeitet hat. Gestorben am 3. X. 1930.

Klinische Daten: 1912 Bronchialkatarrh; 1919 und 1921 Bronchitis, Bronchialkatarrh und Lungenstechen.

Klinische Gutachten: 1926 Lungenerweiterung, Abmagerung; 1929 Luftmangel, Atembeschwerden, Dämpfung über der rechten Lunge. Röntgengutachten 1929: Grobknotige Staublunge mit gewaltigen Ballungen. Blutsenkung erhöht. Schwere Staublunge.

Klinische Diagnose: Staublunge.

Sektionsdiagnose der Lunge.

R. O.L.: Staubreiche diffuse Hyalinose mit kavernösem Zerfall. Vereiterte Bronchiektasen.

R. M.L.: Schwere Staubverschwielung. Dazwischen Herde von tuberkulösem Granulationsgewebe.

R. U.L.: Dichtstehende, meist übererbsengroße Staubschwielenknötchen, die häufig zusammenfließen. Pneumonie. Bronchiektasen mit eitriger Bronchitis.

L. O.L.: Wie R. O.L.

L. U.L.: Mehr Staubschwielenknötchen als im R. U.L., teils mit Erweichungen. Bronchitis und Bronchiektasen.

Andere Organe:

Staubmetastasen in der Milz, keine Hypertrophie des rechten Ventrikels.

Zusammenfassung der Lymphknotenveränderungen.

1. Alle Lkn. enthalten Staub, der reaktionslos meist im Reticulum, seltener in den Sinus abgelagert ist.

2. Die meisten Lkn. der rechten Kette, die Bifurkationsgruppe sowie ein bifurkationsnaher Lkn. der linken Kette zeigen diffuse Sklerosierungen des Reticulums, meist des Markes, an den Stellen der dichtesten Staubablagerung.

3. Das staubreiche kollagene Bindegewebe geht im Lkn.-Mark von Nr. 7 und 9 in hyalines Bindegewebe über, ohne daß der grobkörnige Staub irgendwie verlagert wird. Im Lkn. 2 findet sich eine zwiebelschalenartig angeordnete großknotige Hyalinisierung, mit wenig fein- und grobkörnigen Grubenstaubteilchen durchsetzt.

4. Nur in den beiden Lkn. der Bifurkationsgruppe ist Staub im perikapsulären Fettgewebe abgelagert.

5. Staubfreie Rundzellknötchen, verstreut in staubüberladener Sklerose, kommen nur in Lkn. der rechten Kette und in einem Bifurkationslkn. vor.

6. Die Kapsel des Lkn. 4 und eines Bifurkationsknotens ist sklerohyalinisiert und mit Staubteilchen durchsetzt.

7. Frische, nicht verkasende tuberkulöse Granulomknötchen liegen nur in Lkn. der rechten Kette, und zwar in Nr. 1 und 5 in Sinusnähe im unveränderten, in Nr. 4 und 6 und einem Bifurkationsknoten mitten im staubdurchsetzten sklerosierten Reticulum. Im staubreichen Bifurkationsknoten 8 ist ein Tuberkelknötchen wurstförmig hyalinisiert.

8. In allen Lkn. konnte Sinuskatarrh, in der überwiegenden Mehrzahl mit großen epitheloiden Zellen in den Sinus, nachgewiesen werden.

9. Sämtliche Lkn. der rechten Kette, die Bifurkationsgruppe und von der linken Kette nur der am tiefsten gelegene Lkn. 10 zeigen Hämosiderin im Randsinus und den Intermediärsinus.

10. Erythrophagocytose findet sich in der linken Kette in 4, in der rechten in 2 Lkn. vor.

11. Nur in 2 voneinander entfernt gelegenen Lkn. der linken Kette konnte Hyperämie beobachtet werden.

12. Der Staubgehalt von Lungen und Lkn.-Ketten ist rechts größer als links.

13. Die Staubsklerosierungen der rechten Kette entsprechen der schweren Verschwielung der rechten Lunge. Trotzdem der L. OL. ebenfalls hochgradig verschwielt ist, bietet die linke Kette Gewebsveränderungen in Form von Sklerosierung nur im tiefsitzenden Lkn. 10.

14. Zur Frage der Lymphabflußbahn sei auf die frische Tuberkulose im rechten Mittellappen und in den erwähnten paratrachealen Lkn. rechts hingewiesen.

9. S. 869/30.

45 Jahre alter Bergmann, der im ganzen 29 Jahre unter Tage gearbeitet hat. Von einer Arbeitsdauer über Tage ist nichts bekannt. Gestorben am 26. XII. 1930.

Klinische Daten: 1928 Luftmangel und Atembeschwerden; 1929 Invalidenpension.

Klinische Gutachten: Röntgengutachten 1929: Ballungen beider Unterfelder, Staublunge 3. Grades. Blutsenkung normal.

Klinische Diagnose: Schwere Staublunge.

Sektionsdiagnose der Lunge.

R. O.L.: Kleinere konniotische Herde. Ausgedehnte Verschwielung mit Nekrosen, die Tuberkelbacillen enthalten. Verkasende Tuberkel. Eitrige Bronchiektasen.

R. M.L.: Kleinknotige und diffuse staubreiche Verschwielung. Frische käsige Pneumonie. Eitrige Bronchiektasen.

R. U.L.: Wie R. M.L.

L. O.L.: Größere und kleinere Staubschwielen. Beginnender kavernöser Zerfall in käsigen Pneumonien. Bronchitis und Bronchiektasen.

L. U.L.: Große Staubschwielenherde, sonst wie O.L.

Andere Organe.

Tuberkelknötchen in Milz und Leber. Keine Hypertrophie des rechten Ventrikels.

Zusammenfassung der Lymphknotenveränderungen.

1. Staub fand sich in allen untersuchten Lkn. vor, dessen Ablagerungsstätte nur in dem obersten Lkn. der rechten und linken Kette allein auf die Sinus be-

schränkt ist. Nur in 3 Lkn. ist er im unveränderten Reticulum von Mark und Rinde abgelagert.

2. Häufig konnte, meist in der rechten Kette, staubbeladenes sklerosiertes Reticulum beobachtet werden, das in 5 Lkn. der Bifurkationsgruppe und rechten Kette umschriebene knötchenförmige und diffuse Nekrotisierungen mit Feinkörnelung des abgelagerten Staubes erkennen läßt.

3. Schwielige Hyalinose mit mäßig viel Staub liegt in diffuser und knötchenförmiger Anordnung nur in tiefen bifurkationsnahen Lkn. — Lkn. 9 und 15 sind total hyalinisiert. In 4 Lkn. konnten Nekrosen innerhalb des staubarmen hyalinen Gewebes nachgewiesen werden. In 4 Lkn. der rechten Kette und in einem bifurkationsnahen fallen großknotige staubfreie zwiebelschalenförmige Hyalinosen auf, die mitunter Langhanssche Riesenzellen enthalten. Umgeben sind solche Knoten von wurstförmig angeordnetem Hyalin, tuberkulösem Granulomgewebe und weiter nach außen zu von sklerosiertem, häufig nekrotischem Reticulum.

4. In den Lkn. 9 und 15 treten knötchenförmig umschriebene und diffuse Nekrosen in der hyalinen Kapsel auf.

5. Frische meist verkäsende Tuberkulose in Knötchen- und diffuser Granulomform liegt in 14 Lkn. entweder nur in den Sinus oder im Reticulum oder in beiden zugleich. In den tiefgelegenen Lkn. der rechten und linken Kette und in den Bifurkationsknoten konnten wurstförmige Hyalinosen, diffus und in Knötchenform, und hyalinisierte Tuberkelknötchen beobachtet werden.

6. Außer in den total hyalin umgewandelten Lkn. 9 und 15 zeigen alle Lkn. Sinuskatarrh mit großen epitheloiden Zellen in den Sinus.

7. In 13 Lkn. liegt Hämosiderin in den Intermediärsinus, in Nr. 2 und 10 auch noch im Reticulum.

8. Hyperämie fand sich nur in einem Lkn. der Bifurkationsgruppe.

9. Entsprechend dem größeren Staubgehalt der rechten Lunge haben die Lkn. der rechten Kette etwas mehr Staub gespeichert als die linken.

10. Bei der etwa gleichstarken schwieligen Umwandlung beider Lungen beginnen die Staubsklerosierungen in den Lkn. beiderseits etwa in halber Höhe der Trachea.

11. Als Folge der verkäsenden Tuberkulose der Lungen treten in fast allen Lkn. häufig verkäsende tuberkulöse Veränderungen auf.

10. S. 20/31.

51 Jahre alter Bergmann, der im ganzen 34 Jahre unter Tage und 1 Jahr über Tage gearbeitet hat. Gestorben am 4. XII. 1931.

Klinische Daten: 1926 Rippenfellentzündung; 1928 Invalidenrente; 1929 Staublunge 3. Grades (Lungenfürsorge Mansfeld).

Klinische Gutachten: 1929 schwere Staublunge. Keine Tuberkelbacillen im Auswurf gefunden. Blutsenkung normal. Tod durch Blutsturz.

Klinische Diagnose: Schwere Staublunge.

Sektionsdiagnose der Lunge.

R. O.L.: Ausgedehnte Staubverschwielungen mit Erweichungen und kleinere silikotische Herde. Kleine tuberkulöse Kaverne. Käsige Pneumonie.

R. M.L.: Überhühnereigroße, mit geronnenem Blut angefüllte, bacillenfreie Kaverne im staubhaltigen Schwielengewebe. Käsige Pneumonie und Tuberkelknötchen (verkäsende und produktive Form).

R. U.L.: Mehr isolierte Staubschwielenherde. Unspezifische Pneumonie. Bronchitis. Keine Tuberkulose.

L. O.L.: Ausgedehnte Staubverschwielungen mit zahlreichen Erweichungsherden. Sehr wenig isolierte Staubschwielenherde. Meist käsige Pneumonie, wenig tuberkulöse Granulombildung.

L. U.L.: Nicht so ausgedehnte Staubschwielenbildung wie im L. O.L., mit Erweichungen innerhalb der Schwielen. Keine Tuberkulose.

Andere Organe.

Nirgends Tuberkulose in anderen Organen. Keine Hypertrophie des rechten Ventrikels.

Zusammenfassung der Lymphknotenveränderungen.

1. In allen Lkn. ist Grubenstaub abgelagert. Im obersten Lkn. der rechten und in sämtlichen Lkn. der linken Kette liegt der Staub reaktionslos in den Sinus und im Reticulum von Mark und Rinde.

2. Außer im linken obersten findet sich in sämtlichen Lkn. staubdurchsetzte Sklerosierung des Reticulums in Knötchenform und diffuser Anordnung.

3. Außer im obersten rechten konnten in allen Lkn. der rechten Kette, der Bifurkationsgruppe und einem tiefgelegenen der linken Kette Hyalinisierungen mehr in staubreicher Schwielen- als staubarmer bzw. staubfreier Knötchenform nachgewiesen werden. Lkn. 5 ist nur diffus, ohne Knötchenbildung, hyalinisiert. Teilweise zentrale Nekrose der Knötchen mit Cholesterinkrystallnecken. Großausgedehnte Erweichungen finden sich fast in allen hyalinisierten Lkn., öfter in der Gegend des Randsinus.

4. Staub liegt im perikapsulären Fettgewebe der total hyalinisierten Lkn. 3, 4, 5 und 8.

5. Nur einmal konnten staubfreie Regenerate in stark staubdurchsetzter Sklerose nachgewiesen werden.

6. 5 hyalinisierte Lkn. zeigen Kapselhyalinose.

7. Im obersten Lkn. der rechten Kette finden sich frische und verkäsende Tuberkelknötchen in staubfreier Rindenpartie. Ein frisches Tuberkelknötchen liegt im perikapsulären Fett-Bindegewebe des total hyalinisierten Lkn. 3. Die linke Kette enthält nur im Lkn. 9 innerhalb von staubsklerosiertem Reticulum Tuberkelknötchen, die in der Rindenpartie teilweise verkast, im Mark meist hyalin abgekapselt sind. Im Lkn. 3 liegt wurstförmig angeordnetes Hyalin innerhalb von schwieliger Hyalinose.

8. Nur 3 Lkn. lassen Sinuskatarrh, ohne große epitheloide Zellen, und Hyperämie, nur 2 Lkn. der linken Kette Hämosiderin in den Sinus erkennen.

9. Als einziger Lkn. zeigt der oberste der linken Kette Erythrophagocytose.

10. Rechte und linke Lunge enthalten etwa gleichstarke Staubablagerungen, ebenso beide Recurrensketten. Dasselbe ist von den Verschwielungen der Lungen und Lkn. zu sagen, wobei die rechte Kette etwas überwiegt.

11. Tuberkulosefreiheit beider U.L. und fehlende Tuberkulose im Bifurkationslymphknoten entsprechen einander.

11. S. 83/31.

71 Jahre alter Bergmann, der im ganzen etwa 30 Jahre unter Tage und 10 Jahre über Tage gearbeitet hat. Gestorben am 5. II. 1931.

Klinische Daten: 1924 Lungenerweiterung, Invalidenpension und Invalidenrente.

Klinische Gutachten: Beim Tode wird die Diagnose „Staublunge" gestellt.

Sektionsdiagnose der Lunge.

R. O.L.: Größere staubhaltige Schwielenherde mit ausgedehnten Erweichungen. Kleine koniotische Herde. Bronchitis und Bronchiektasen.

R. M.L.: Hochgradiger kavernöser Zerfall der diffusen Staubschwielen. Grob- und kleinknotige Schwielenherde. Bronchitis und Bronchiektasen.

R. U.L.: Kleinknotige Staubschwielenherde. Frische tuberkulöse Pleuritis, keine frischen Tuberkel im Lungengewebe selbst. Bronchitis und Bronchiektasen.

L. O.L.: Große Staubschwielen mit bacillenfreien Erweichungen. Grob- und kleinknotige Staubschwielenherde. Frische tuberkulöse Pleuritis. Bronchitis und Bronchiektasen.

L. U.L.: Kleine Staubschwielenherde. Vereinzelt Epitheloidzelltuberkel. Bronchitis und Bronchiektasen.

Andere Organe:

Keine Tuberkulose in anderen Organen. Hypertrophie des rechten Ventrikels.

Tierversuch: Beide Versuchstiere (Meerschweinchen) starben 8 Tage nach der Impfung an Sepsis.

Zusammenfassung der Lymphknotenveränderungen.

1. In allen Lkn. ist Staub abgelagert. Als einzige Lkn. enthalten die beiden obersten rechts und links unterhalb der Schilddrüse den Grubenstaub allein in den Intermediärsinus. Sonst ist Staub in der Mehrzahl der Lkn. entweder in den Sinus und im sinusnahen Reticulum, oder nur im Reticulum des Markes reaktionslos abgelagert.

2. In 11 Lkn., davon 6 der rechten Kette, findet sich typische Staubsklerose des Reticulums, meist im Lkn.-Mark. Keine Nekrosen in den Sklerosierungen.

3. Schon im Lkn. 3 beginnt rechts diffus-schwielige Hyalinose aufzutreten. Derartige Hyalinosen zeigen sich fast in allen tiefen Lkn. der rechten Kette, in der Mehrzahl der Bifurkationsgruppe und in einem tiefgelegenen Lkn. der linken Kette. Die hyalinen Schwielen sind meist von Staubsklerosen umgeben. Sehr selten konnte knötchenförmige Hyalinose beobachtet werden. In Nr. 5 ist eine staubarme hyaline Schwiele in circumscripter Ausdehnung nekrotisiert. In Nr. 9 liegt eine nekrotische, fast staubfreie knötchenförmige hyaline Partie in der Nähe des Randsinus. In den beiden Nekrosen sind Tuberkelbacillen nicht nachweisbar[1].

4. Erweichungen in staubreichen hyalinen Schwielen konnten in 5 verschwielten Lkn. beobachtet werden.

5. Die in 5 Lkn. vorkommenden staubfreien Lymphocytenansammlungen liegen entweder dicht neben der Wand des Randsinus oder eines Intermediärsinus oder außerhalb der verschwielten Kapsel.

6. Kapselhyalinose, zum Teil mit Staubeinlagerung, findet sich in 3 hyalin verschwielten und 1 sklerosierten Lkn.

7. Frische Tuberkelknötchen kommen nur in 3 tiefsitzenden Lkn. (4, 5 und 6) der rechten Kette vor und zwar immer im staubfreien Rindenreticulum, in Nr. 4 auch noch mitten in staubhaltiger Marksklerose. (In Nr. 5 ist das gefundene Tuberkelknötchen verkäst, sonst zeigen alle anderen Granulomcharakter.)

8. Sinuskatarrh, ohne epitheloide Zellen, tritt in 7 Lkn. auf.

9. Hämosiderin findet sich spärlich in den Intermediärsinus von 2 hochgelegenen Lkn. der rechten Kette, während Erythrophagocytose in den je 2 höchstgelegenen Lkn. der rechten und linken Kette beobachtet werden konnte.

10. Außer im obersten rechten Lkn. ist Hyperämie nirgends festzustellen.

11. Der größere Staubreichtum der rechten Lunge findet seinen Ausdruck in den Staubveränderungen der staubreichen rechten Kette, die schon im Lkn. 3 beginnen.

12. Trotz des Sitzes der frischen Tuberkulose auch im L. U.L., bietet die linke Kette keine Zeichen einer frischen Tuberkulose. Über die fragliche tuberkulöse Ätiologie der circumscripten Nekrose im Hyalin des Lkn. 9 wird später zu reden sein.

12. S. 218/31.

67 Jahre alter Bergmann, der im ganzen 33 Jahre unter Tage und 2 Jahre über Tage gearbeitet hat. Gestorben am 22. III. 1931.

[1] In den Lkn. 7 und 10 treten größere hyaline Knoten auf.

Klinische Daten: 1920 Lungenerweiterung und Bronchialkatarrh; 1924 Invalidenrente; 1926 Invalidenpension. In der Lungenfürsorge Mansfeld wurden Tuberkelbacillen im Auswurf nicht gefunden.

Klinische Gutachten: 1924 Asthma, vernarbender tuberkulöser cirrhotischer Prozeß. 1929 schwere Staublunge. Blutsenkung erhöht. Tuberkelbacillennachweis negativ.

Klinische Diagnose: Schwere Staublunge und Tuberkulose.

Sektionsdiagnose der Lunge.

R. O.L.: Starke diffuse Staubhyalinose mit bacillenfreien Erweichungshöhlen. Spärliche käsig-pneumonische Herde. Isolierte Staubschwielenherde mit anschließenden verkästen Tuberkeln. Frische tuberkulöse Pleuritis.

R. M.L.: Etwa wie R. O.L.

R. U.L.: Kleine Staubschwielenherde. In einer Staubschwiele liegt ein verkäster Tuberkel. Unspezifische Pneumonien. Eitrige Bronchitis.

L. O.L.: Hochgradige staubreiche hyaline Verschwielung mit bacillenfreien Erweichungen. Unmittelbar angrenzend tuberkulöse Verkasungen, die auch pigmenthaltige nekrotische Schwielenbezirke in sich einbezogen haben. Viel einzelstehende verkäste Tuberkel, vielfach in hyaliner Abkapselung.

L. U.L.: Einzelstehende und konfluierende Staubschwielenherde mit unspezifischen Erweichungshöhlen. Käsige Pneumonie. Verkäsende und hyalin abgekapselte Tuberkel.

Andere Organe.

Tuberkulöse Geschwüre in der Trachea, im Kehlkopf und im Dünndarm. Tuberkelknötchen in Milz und Leber. Hypertrophie des rechten Ventrikels.

Tierversuch: Ein paratrachealer Lymphknoten wurde im Mörser mit physiologischer Kochsalzlösung zerrieben und einem Meerschweinchen unter die Bauchhaut injiziert. Dauer des Tierversuch vom 24. III. bis 5. V. 1931. Es wurden verkäsende Tuberkel in Leber und Milz und vollkommene Verkäsung der regionären Lkn. gefunden.

Zusammenfassung der Lymphknotenveränderungen.

1. Als einzige Lkn. sind die beiden obersten der linken Kette vollkommen frei von Staubablagerung. Reaktionslos liegt Grubenstaub allein nur in Nr. 1 in den Intermediarsinus, in weiteren 8 Lkn. entweder in den Sinus und im sinusnahen Reticulum, oder allein im Reticulum des Markes.

2. Bindegewebige Verdickung des Reticulums, besonders in der Markpartie, konnte in den meisten Lkn. nachgewiesen werden. In staubhaltiger Sklerose von Nr. 2 liegt ein knötchenförmiger Bezirk.

3. 2 tiefliegende Lkn. der rechten Kette (Nr. 3 und 4) und 1 Lkn. der Bifurkationsgruppe (Nr. 6) sind vollkommen diffus schwielig, aber auch in noch zu erkennender Knotchenform hyalinisiert und enthalten wenig Staub zwischen den weiten hyalinen Maschen. In diesen Lkn. und einem hyalinisierten Abschnitt des Lkn. Nr. 2 kommen Erweichungen mit tuscheartigem Zusammenfließen des Staubes vor.

4. In den hyalinen Lkn. der rechten Kette und in einem sklerosierten der Bifurkationsgruppe liegen Staubpartikel im perivaskulären Fettgewebe.

5. Staubfreie Lymphocytenansammlungen wurden immer nur außerhalb der Kapsel der hyalinisierten Lkn. 2, 3, 4 und 6 beobachtet.

6. Hyaline Umwandlung der Kapsel zeigt allein der verschwielte Lkn. der rechten Kette Nr. 3.

7. Frische, meist verkäsende Solitär- und Konglomerattuberkel liegen nur in den Lkn. der Bifurkationsgruppe und in tiefgelegenen Lkn. der linken Kette im

Randsinus, den Intermediärsinus und im sinusnahen Reticulum. In den Lkn. 7, 8, 9, 14 und 15 sind inmitten von staubsklerosiertem Gewebe verkäste Tuberkelknötchen zu sehen, die teils in der Peripherie, teils total zwiebelschalenartig hyalinisiert sind. (Das Hyalin gibt mit van Gieson Rotfärbung.) Grubenstaub liegt in der Peripherie der staubarmen Knötchen. Die frischen und verkästen Tuberkel in den beiden staubfreien, nicht staubveränderten Lkn. 17 und 18 zeigen keinerlei hyaline Umwandlung.

8. In allen Lkn. außer den diffus hyalinisierten Nr. 2, 3, 4 und 6 besteht Sinuskatarrh mit großen epitheloiden Zellen in den Sinus.

9. Hämosiderin liegt in den Lkn. der rechten und linken Kette und der Bifurkationsgruppe meist in den Sinus, in dem obersten der rechten Kette und zwei tiefgelegenen der linken Kette außerdem noch im Reticulum.

10. Die linke Lunge enthält schätzungsweise mehr Grubenstaub als die rechte. Anders die linke Recurrenskette, die zweifellos weniger Staub gespeichert hat als die rechte, was schon an der Staubfreiheit der beiden obersten Lkn. zu ersehen ist.

11. Die Staubveränderungen die in beiden Lungen etwa gleichstark vorkommen, bevorzugen die rechte Kette.

12. Der stark verkäsenden Tuberkulose der linken Lunge, besonders des linken U.L., entspricht die Aussaat der meist verkästen Knötchen in die Bifurkationsgruppe und die Lkn. der linken Kette. Die Tuberkel in den Lkn. der Bifurkationsgruppe und der linken Kette machen denselben hyalinen Abkapselungsprozeß durch wie in der linken Lunge. Trotz der verkäsenden Tuberkulose der rechten Lunge konnte in der rechten Kette nur eine tuberkuloseverdächtige Nekrose in N. 2 beobachtet werden.

13. S. 478/31.

54 Jahre alter Bergmann, der im ganzen 31 Jahre unter Tage und 4 Jahre über Tage gearbeitet hat. Gestorben am 2. VIII. 1931.

Klinische Daten: 1911 und 1921 in Heilstättenbehandlung; 1922 und 1924 blutiger Auswurf; 1926—1927 Bronchitis, Bergmannstuberkulose; 1927 Invalidenpension und Invalidenrente.

Klinische Gutachten: 1927 Staublunge in Form der Bergmannstuberkulose. 1929 Röntgengutachten: Mittelknotige Staublunge, Ballungen. Blutsenkung normal.

Klinische Diagnose: Schwere Staublunge und Tuberkulose.

Sektionsdiagnose der Lunge.

R. O.L.: Schwere diffuse Koniose mit hochgradiger Kavernenbildung. Tuberkelbacillen im Inhalt einer großen Kaverne. Käsige Pneumonie. Wenig tuberkulöses Granulom. Übergänge verkästen Gewebes in hyalines Bindegewebe.

R. M.L.: Völlige kavernöse Umwandlung in diffuser staubhaltiger Hyalinose. Wand der Kaverne wird teils von stark zerfallendem Schwielengewebe, teils von verkästen tuberkulösen Massen gebildet. Käsige Pneumonie.

R. U.L.: Diffuse Schwielenbildung mit Erweichung. Kleinere Staubschwielenherde. Einschmelzende käsige Pneumonie.

L. O.L.: Ausgedehnte staubreiche diffuse Schwielenbildung. Großknotige Bindegewebsherde mit ganz geringen Staubmassen. Größerer, in Verkalkung und hyaliner Umwandlung begriffener tuberkulöser Herd mit tuberkulösem Granulationsgewebe in der Peripherie.

L. U.L.: Großknotige und kleinere Staubschwielenherde. Käsige Pneumonie. Unspezifische Pneumonie. Beginnende Erweichung im hyalinen Schwielengewebe.

Andere Organe.

Tuberkelknötchen in Leber, Milz und im ganzen Darmtrakt. Keine Hypertrophie des rechten Ventrikels.

Tierversuch: Beide Tiere (Meerschweinchen) starben 10 Tage nach Impfung mit einem Stück Bifurkationsknoten an Sepsis.

Zusammenfassung der Lymphknotenveränderungen.

1. Der oberste Lkn. der rechten Kette ist als einziger frei von Staubablagerung. In dem unveränderten Sinus und im sinusnahen Reticulum von Mark und Rinde liegt Staub reaktionslos nur in den höheren Lkn. beider Ketten.

2. Häufig konnten in beiden Ketten meist im Mark beginnende Sklerosierungen des Reticulums und der Intermediärsinus beobachtet werden. In 5 Lkn. ist staubsklerosiertes Reticulum in der Umgebung von hyalinen Partien diffus nekrotisiert. Nur Lkn. 12 läßt nekrotische Knötchen in typischer Staubsklerose erkennen.

3. Hyalinisierungen kommen in den Lkn. 2 und 14 vor. Meist sind es Tuberkelknötchen, die teils total, teils nur in der Peripherie zwiebelschalenartig hyalinisiert sind. Solche hyalinen Tuberkel liegen nur innerhalb von staubhaltigen Partien. Sind große Lymphknotenabschnitte derartig hyalinisiert, dann liegen solche hyalinen Knötchen in einem Netzwerk von staubüberladenen strangförmigen Schwielen, die häufig Erweichungen mit Cholesterinkrystallnicken erkennen lassen. In 4 Lkn. (Nr. 3, 5, 12 und 14) wurden großdimensionierte hyaline Knoten beobachtet, die entweder aus vielen nebeneinanderliegenden hyalinen Knötchen oder aus hyalinen Knötchen und staubhaltigen Schwielen bestehen und ihrerseits wieder von einer mit van Gieson rotgefärbten hyalinen Kapsel umgeben sind.

4. Staubfreie Rundzellanhäufungen fanden sich in verschwielten Lkn. der rechten, einem bifurkationsnahen der linken Kette und im hyalinisierten Bifurkationsknoten teils innerhalb von staubhaltiger Sklerose, teils außerhalb der hyalinisierten Kapsel.

5. In 7 verschwielten tiefliegenden Lkn. ist die Kapsel hyalin verdickt und teilweise mit Staub imprägniert.

6. Frische und verkäsende Tuberkelknötchen im unveränderten sinusnahen Reticulum konnten nur in den Lkn. 2 und 14 beobachtet werden. Wurstförmig-knötchenförmige Bezirke liegen in den Lkn. 3 und 12 im staubarmen oder staubfreien unveränderten Rindenreticulum.

7. Sinuskatarrh, ohne große epitheloide Zellen in den Sinus, besteht in 3 hochgelegenen Lkn. der rechten und nur in dem obersten Lkn. der linken Kette.

8. Fast alle Lkn. der rechten Kette enthalten viel Hämosiderin im Randsinus und in den Intermediärsinus, die 3 tiefgelegensten auch noch im sinusnahen Reticulum. In der linken Kette weist nur 1 Lkn. (Nr. 14) Blutpigment in den Sinus und im sinusnahen Reticulum auf.

9. Hyperämie zeigen rechts die Lkn. 1 und 3, links nur der oberste, der außerdem noch als einziger von allen Lkn. Erythrophagocytose im Randsinus und den Intermediärsinus erkennen läßt.

10. Die Staubdurchsetzung und Verschwielung ist schätzungsweise in beiden Lungen etwa gleichstark ausgeprägt. Ebenso verhält es sich mit der Staubspeicherung und hyalinen Verschwielung in beiden Recurrensketten.

11. Die frische Tuberkulose in allen Lungenlappen verursachte die frischen Tuberkelknötchen in den Lkn. 2 und 14 und sicher auch die beschriebenen Nekrosen im sklerosierten Reticulum, wovon jedoch später zu reden ist.

14. S. 432/30.

50 Jahre alter Bergmann, der im ganzen 25 Jahre unter Tage und 7 Jahre über Tage gearbeitet hat.

Klinische Daten: Im Mai 1930 erkrankte er an Husten, Auswurf und Temperatur; 1929 wurde er wegen Pneumokoniose, Emphysem und chronischer Herzmuskelerkrankung Reichsinvalide.

Klinische Gutachten: 1927 schwere Staublunge. 1930 klinisch wie röntgenologisch: „Schwere Staublunge." Kurz vor dem Tode Blutsenkung erhöht.

Klinische Diagnose: Schwere Staublunge.

Sektionsdiagnose der Lunge.

R. O.L.: Diffuse und knötchenförmige Staubverschwielung. Bronchitis und Bronchiektasen.

R. M.L.: Etwa wie R. O.L.

R. U.L.: Etwa wie R. O.L.

L. O.L.: Stärkere diffuse Verschwielung als im R. O.L. Kleinere Staubherde. Bronchitis und Bronchiektasen.

L. U.L.: Kleine Staubherde, Bronchitis und Bronchiektasen.

Andere Organe.

Gehirn: Im rechten Scheitellappen jauchiger Absceß mit frischer Blutung. Absceß im Pankreas. Perinephritische Eiterung. Septische Milz. Jauchige Armphlegmone.

Zusammenfassung der Lymphknotenveränderungen.

1. Alle Lkn. enthalten Grubenstaub, wenn auch die beiderseits hochgelegenen nur in Spuren. Alle Lkn. außer dem völlig verschwielten Nr. 8 lagern den Staub reaktionslos im Reticulum von Mark und Rinde, teilweise auch noch in den Sinus ab.

2. Staubsklerosierung des Reticulums, meist im Mark, in einem Lkn. auch der Intermediärsinus, kommt in Lkn. der rechten, in der Bifurkationsgruppe und nur einem tiefgelegenen Lkn. der linken Kette vor. Staubhaltiges nekrotisches Bindegewebe liegt im perikapsulären Fettgewebe des Lkn. 8.

3. Der Lkn. 8 der rechten Kette ist total schwielig hyalinisiert, enthält Erweichungsherde und zwei großangelegte Verkalkungen, in deren nächster Umgebung ein wurstförmig hyalinisiertes staubfreies Knötchen liegt. Eine schwielige staubreiche Partie in einem Bifurkationsknoten (Nr. 11) ist ebenfalls erweicht. In demselben Lkn. konnten zwei fast staubfreie knötchenförmige hyaline Bezirke, die teilweise nekrotische Stellen im hyalinen Geflechtwerk aufweisen, mitten im staubüberladenen sklerosierten Reticulum beobachtet werden.

4. Der völlig verschwielte Lkn. 8 und ein sklerosierter Bifurkationsknoten zeigen Staubablagerung im perikapsulären Fettgewebe.

5. Kapselhyalinose lassen ein sklerosierter (Nr. 4) und der völlig hyalin umgewandelte Lkn. 8 erkennen.

6. Frische Tuberkulose in Knötchen- und meist diffus verkäsender Form kommt nur in den Lkn. der rechten Kette vor. Nur in einem Lkn. (Nr. 3) konnten Übergänge von tuberkulösem Granulom in wurstförmige Hyalinose beobachtet werden.

7. In allen Lkn. außer dem total verschwielten Nr. 8 besteht Sinuskatarrh, meist mit großen epitheloiden Zellen in den Sinus.

8. Selten ist in den tiefgelegenen Lkn. Hämosiderin im Sinus abgelagert. Nur einmal wurde Blutkörperchenphagocytose im Randsinus festgestellt (Nr. 10).

9. 7 Lkn., die ausschließlich der rechten Kette und der Bifurkationsgruppe angehören, sind hyperämisch. Einige Lkn. enthalten Staubteilchen in den Blutgefäßen.

10. Im Staubreichtum gleichen sich die rechte und linke Lunge und rechte und linke Recurrenskette etwa. Trotzdem die linke Lunge ausgedehnte Verschwielungen im O.L. aufweist, ist die linke Recurrenskette, mit Ausnahme der Reticulumsklerose in Nr. 13, frei von kollagener oder hyaliner Schwielenbildung.

11. Im Gegensatz zu der frischen Tuberkuloseaussaat in die rechte Kette steht der tuberkulosenegative Lungenbefund.

Zusammenfassende Darstellung der Lymphknotenveränderungen der Mansfelder Fälle und Schlußfolgerungen.

In allen untersuchten paratrachealen Ketten fanden sich mehr oder weniger reichliche Staubablagerungen in den Lymphknoten, mit Ausnahme einiger direkt unterhalb der Schilddrüse gelegener. Stets konnte als Ausdruck der bekannten lymphatischen Filterwirkung innerhalb einer Lymphknotengruppe eine Abnahme des Staubgehaltes

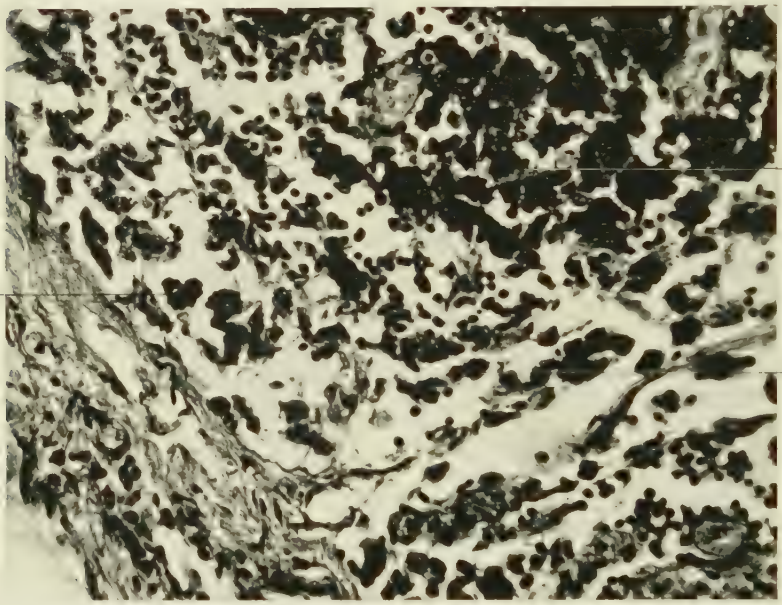

Abb. 2. Mansfelder Grubenstaub im Sinus und im sinusnahen Reticulum (S. 21, Nr. 9). 354fach. *1* = Staub im Randsinus; *2* = Staub im Intermediärsinus; *3* = Staub im Reticulum.

und somit auch der Staubveränderungen nach oben zu wahrgenommen werden. Je nach der Lage eines Lymphknotens in der Kette, der Menge des resorbierten Grubenstaubes und vielleicht auch der entzündlichen Veränderung ist der Ort der Staubspeicherung im Lymphknoten verschieden. So wurden Lymphknoten gesehen, die nur in den Sinus, andere wieder nur im Reticulum Staub enthielten. Am häufigsten waren die Staubpartikel sowohl in den Sinus wie im Reticulum zu finden (Abb. 2).

Relativ selten konnten solche beobachtet werden, in denen der Staub allein im Sinus abgelagert ist. Derartige Lymphknoten gehören stets zu den entfernt gelegenen, schilddrüsennahen einer Kette. Zur Erklärung für solche reine Sinusablagerung der Staubpartikel ist von Bedeutung einmal, daß in allen diesen Lymphknoten Sinusakti-

vierung herrscht, und ferner nur geringe Mengen von Grubenstaub gespeichert sind, beides Momente, die nach *Wätjen* und *Eilers* schon jedes für sich allein eine längere Retention von Staubpartikeln in den Sinus bedingen.

Viel häufiger ist der Grubenstaub in den oberen, schilddrüsennahen Lymphknoten, oft auch trotz bestehenden Sinuskatarrhs und geringgradiger Staubablagerung, in den Sinus und im sinusnahen Reticulum von Rinde und Mark oder seltener allein im Reticulum abgelagert. Hierfür ist der Umstand verantwortlich zu machen, daß der Staub schon längere Zeit vor dem Tode des betreffenden Bergarbeiters in die oberen paratrachealen Lymphknoten gelangte, da zwischen der letzten Untertagearbeit und dem Todestage in jedem der untersuchten Fälle mehrere Jahre dazwischen liegen. Es ist doch wohl nicht anzunehmen, daß die staubverschwielten Lungen noch sehr lange Zeit nach der Beendigung der Staubarbeit Grubenstaub in Form einer „Lungenwaschung" in die Lymphknoten abgeben.

Für die Abdichtung der Sinus in dem einen und für ihre Durchlässigkeit im anderen Falle konnte weder an der Art des Sinuskatarrhs noch an der Menge des resorbierten Staubes oder der Zahl der Jahre zwischen letzter Untertagearbeit und ausgeführter Sektion eine stichhaltige Erklärung gefunden werden.

Die Ansicht von *Wätjen* und *Eilers*, daß der Ort der Staubablagerung im Lymphknoten allein von der Zeitdauer und Intensität der Staubresorption abhängig ist, wird im folgenden bestätigt:

Es konnte festgestellt werden, daß der Grubenstaub in den tiefer gelegenen, bifurkationsnahen Lymphknoten durchschnittlich fast immer im Reticulum, meist des Markes, abgelagert ist, während, wie eben erwähnt wurde, in den oberen schilddrüsennahen Lymphknoten meist die Sinus und das sinusnahe Reticulum Grubenstaub enthalten. Wie hat man sich die verschieden lokalisierte Staubablagerung vorzustellen?

Ein bifurkatonsnaher paratrachealer Lymphknoten hat infolge der jahrelangen Untertagearbeit sicher schon längere Zeit Staub in reichlichem Maße aufgenommen. Ist der Staub ins Reticulum des Markes gelangt, so stellt diese Lokalisation der Ablagerung einen Endzustand dar, was uns aber erst durch Gegenüberstellung mit einem höher gelegenen paratrachealen Lymphknoten verständlich wird. Letzterer ist infolge der bekannten lymphatischen Filterwirkung sicher erst später mit Staub in Berührung gekommen und zwar mit viel weniger Staub als der bifurkationsnahe Lymphknoten, daher der Staub noch im sinusnahen Reticulum.

An den Orten der dichtesten Staubablagerung zeigt der Mansfelder Staub zuerst seine gewebsalterierende Wirkung. Die erste Reaktion des lymphatischen Gewebes besteht in einer Verdickung des Reticulums und kollagener Bindegewebsentwicklung, der Sklero-

sierung. Diese Bindegewebsneubildung tritt sowohl in Knötchenform als auch ganz besonders in diffuser Ausdehnung im Reticulum und in den Sinus auf. Letztere lassen bei bindegewebiger Umwandlung niemals sklerotische Knötchen erkennen. *Giese* vertritt im Gegensatz hierzu die Ansicht, daß die Sinus „die Entwicklungsstellen für die Staubknötchen sind". In den von mir untersuchten Lymphknoten konnten die Staubknötchen zuerst immer im Reticulum wahrgenommen werden. Sind die Sinus infolge von Überfüllung des Reticulums mit Staub vollgestopft, so treten, wie gesagt, in ihnen nie Staubknötchen, sondern stets Verdickungen des Sinusreticulums mit diffuser Wucherung von kollagenem Bindegewebe auf.

Bald macht aber das kollagene Bindegewebe einer ausgedehnten Hyalinose Platz, geht scheinbar ohne äußere Einflüsse als weitere Folge reiner Staubwirkung in eine solche über, wofür sichtbare Übergänge von sklerosierten Partien in zuerst zellreiche, dann zellarme bzw. zellfreie Hyalinisierungen sprechen. Mit der Umwandlung in hyalines Bindegewebe findet häufig eine Staubreinigung der Sklerosierungen in die Peripherie der Knötchen und Schwielen und eine Staubzersprengung mit Ablagerung feinster Staubpartikel zwischen das hyaline Geflechtwerk statt. Es kommt aber auch vor, daß diffus und knötchenförmig angeordnetes hyalines Schwielengewebe reichliche Staubmengen enthält. Ob hier der Staub erst später in die hyalinen Schwielen gelangte, was bei der bekannten Affinität derselben zum Kohlenstaub leicht möglich ist, oder ob wir es mit Abweichungen von den oben beschriebenen Vorgängen zu tun haben, war nicht zu entscheiden.

Das häufige Konfluieren von hyalinen Knötchen läßt bei alten Verschwielungen die knötchenförmige Genese nur schwer und oft gar nicht mehr erkennen. Derartige Bilder beschreibt auch *Husten* von den Hiluslymphknoten der Ruhrkohlenlunge (Abb. 3).

In total hyalin verschwielten Lymphknoten und solchen, die zum größten Teil hyalin entartet sind, treten häufig die bekannten nekrotischen Erweichungen mit Zusammenfließen fein verteilter Staubmassen auf, die in ihrer Lokalisation die Gegend des Randsinus bevorzugen. *Kaufmann* vergleicht treffend das mikroskopische Bild derartiger Erweichungen im koniotischen Gewebe mit „schlecht zerriebener Tusche". Auf das Vorkommen von Cholesterinkrystallen, die mitunter in den erweichten Partien gesehen werden konnten, ist in der einschlägigen Staublungenliteratur öfter hingewiesen worden. Von den verschiedenen Entstehungsmöglichkeiten der Erweichungen wird später bei der Besprechung ihrer Stellung zur Tuberkulose die Rede sein.

Schließlich ist noch eine sklerotische oder hyaline Kapselverdickung mancher Lymphknoten als Folge der Staubwirkung anzusehen. Es ist auffällig, daß auch bei ausgedehnter schwieliger Hyalinose eines Lymph-

knotens die Lymphknotenkapsel nicht immer den Hyalinisierungsprozeß mitmacht. Nur ganz selten zeigen sklerosierte Lymphknoten eine bindegewebige Verdickung der Kapsel. Niemals konnten knötchenförmige Sklerosierungen oder Hyalinisierungen in einer verschwielten Kapsel beobachtet werden, öfter dagegen Staubeinlagerungen.

Scheinbar als Zeichen des übermäßigen Staubangebotes treten Staubpartikel im perikapsulären Fettgewebe von Lymphknoten auf, die meistens total oder doch zum größten Teile hyalin verschwielt sind,



Abb. 3. Diffus verschwielter Mansfelder Staublymphknoten. Keine sonstige Tuberkulose in Lunge und Lymphknoten (S. 287, Nr. 7). 20fach. + = Cholesterinkrystallücken.

oder zum mindesten ausgedehnte Sklerosierungen aufweisen. Derartige Staubaustritte hat schon *Arnold* beschrieben. Sie scheinen auf eine hochgradige Stauung in den Vasa afferentia hinzuweisen, aus denen der Staub vielleicht entweder durch Diapedese oder durch Wandzerreißung ins Fettgewebe gelangte. Die Beobachtung *Goerdelers*, daß dort, wo Staub im perikapsulären Fettgewebe abgelagert ist, eine Bindegewebsneubildung mit Schwund der Fettzellen stattfindet, konnte an einigen stark verschwielten bifurkationsnahen Lymphknoten bestätigt werden.

Zur kritischen Betrachtung des Lymphabflußweges aus der Lunge ist es notwendig, sich die Frage vorzulegen, ob etwa je nach dem Grade der Verschwielungen der Lungen Gesetzmäßigkeiten im Befallensein der betreffenden Lymphknotenseite und ihrer einzelnen Glieder vorherrschen.

Als „schwer verschwielt" wurde eine Lymphknotenkette dann angesehen, wenn die meisten oder sämtliche Glieder hochgradige Sklerosierungen oder Hyalinisierungen aufwiesen. In den meisten Fällen konnte eine kontinuierliche Abnahme der Staubveränderungen in den Lymphknoten wahrgenommen werden, je näher sie der Schilddrüse lagen. Die Bifurkationsgruppe zeigte ohne Ausnahme hochgradige oder totale hyaline Umwandlung.

Es ergab sich folgende Zusammenstellung:

In 9 Fällen entsprechen die Gewebsveränderungen der rechten und linken Lunge in ihrer Schwere jedesmal denen der gleichseitigen Recurrenskette.

Bei etwa gleichschwerer Verschwielung beider Lungen konnte in 5 Fällen starke Sklerose und Hyalinose der rechten und ein Freibleiben oder geringes Befallensein der linken Kette beobachtet werden.

Es fragt sich, ob man irgendwelche Ursachen finden kann, die für das stärkere Befallensein der rechten Kette in den 5 Fällen verantwortlich gemacht werden können. Wie schon erwähnt wurde, machte *Beitzke* darauf aufmerksam, daß die Bifurkationsgruppe einen Sammelpunkt der Lymphstrombahnen aus beiden Lungenunterlappen darstellt und der Lymphweg von hier aus sowohl in der rechten wie auch in der linken Kette weiter verläuft. Bei irgendwelchen lymphogen entstandenen Veränderungen sei dann die dem entsprechenden Unterlappen gleichseitige Lymphknotenkette stärker befallen. Es wurde daher daran gedacht, das elektive Befallensein der rechten Kette vielleicht mit schweren Veränderungen des rechten Unterlappens in Zusammenhang bringen zu können. Nun ergab sich, daß wohl in jedem Falle Unterlappenverschwielungen vorkommen, daß aber der rechte Unterlappen in nur 2 von 5 Fällen stärker verschwielt ist als der linke und in den übrigen Fällen silikotische Veränderungen sowohl in beiden Unterlappen gleichstark oder links hochgradiger als rechts auftreten. Diese Befunde sprechen zum Teil gegen die von *Beitzke* aufgestellte Regel. Wenn man überhaupt für die Bevorzugung der rechten Kette die Unterlappenveränderungen verantwortlich machen will, so ist aus den obigen Befunden zu entnehmen, daß die rechte Recurrenskette vom Lymphweg aus beiden Unterlappen mehr in Anspruch genommen wird als die linke.

Da der vermehrte Staubgehalt einer Lymphknotenkette häufig mit stärkeren Verschwielungen einhergeht, so wurde noch in Erwägung gezogen, ob vielleicht in den 5 Fällen das stärkere Befallensein der rechten Kette mit einem Überwiegen des Staubreichtums gegenüber der linken Seite in Zusammenhang zu bringen ist. Auch dieser Versuch schlug fehl, da nur in einem Falle die rechte Kette mehr Staub gespeichert hatte als die linke.

Zusammenfassend ist also zu sagen, daß sich in der größeren Hälfte der Fälle die Staubveränderungen von Recurrenskette und Lunge der gleichen Seite entsprechen. Weshalb in den anderen 5 Fällen Abweichungen von dieser Regel vorkommen, konnte nicht mit Sicherheit festgestellt werden.

Anders steht es mit dem Verhältnis der Staubablagerung in beiden Lungen und gleichseitigen Recurrensketten. Mit einer einzigen Ausnahme stimmt hier das abgeschätzte Staubmengenverhältnis zwischen Lunge und entsprechender paratrachealer Kette stets überein. Aus dieser Feststellung ist zu entnehmen, daß die Staubreinigung oder „Waschung" einer Lunge hauptsächlich immer in die Recurrenskette der gleichen Seite erfolgt, eine Bestätigung des von *Beitzke* beschriebenen Lymphweges.

In allen untersuchten Fällen war in den Lymphknoten Sinuskatarrh mehr oder weniger häufig nachzuweisen. Der Grubenstaub, der entweder amorph oder innerhalb von histiocytären Zellen in die Sinus gelangt, ist für die Entstehung des Desquamativkatarrhs, wenn überhaupt, dann nur von nebensächlicher Bedeutung, da oft Lymphknoten gefunden wurden, die reichlich Staub resorbiert hatten, der mitunter noch in den Sinus lag, ohne daß Sinusaktivierung bestand. Vielmehr scheinen ganz besonders entzündliche Veränderungen in den Lungen für die Auslösung eines Sinuskatarrhs verantwortlich zu sein. Die häufigste entzündliche Erscheinung stellt in den Lungen zweifellos die Bronchitis dar, die in 12 von 14 Fällen nachzuweisen war. Meist kommt sie mit eitrigen Bronchiektasen vergesellschaftet vor. Es folgt dann, weniger häufig auftretend, akute und chronische Pneumonie. In einem Falle scheint allein käsige Pneumonie beider Lungen die Sinusaktivierung in 13 von 18 paratrachealen Lymphknoten hervorgerufen zu haben.

In einem Lymphknoten mit Sklerose oder Hyalinose der Sinus tritt niemals Desquamativkatarrh auf, was die paratrachealen Lymphknoten im Fall 32/31 besonders gut zur Darstellung bringen. Hier besteht eiterige Bronchitis und Bronchiolitis allein im rechten Unterlappen. Dabei zeigen weder die Lymphknoten der total verschwielten Bifurkationsgruppe, noch die der rechten Kette, deren Sinus sämtlich sklerosiert oder hyalinisiert sind, Sinuskatarrh, sondern nur zwei wenig silikotisch veränderte bifurkationsnahe Lymphknoten der linken Kette, deren Sinus nicht bindegewebig umgewandelt sind.

Nur selten konnte bei bestehendem Sinuskatarrh die von *Wätjen* und *Eilers* beobachtete Retention von Staubpartikeln in den Sinus gesehen werden. Hiervon ist bereits oben berichtet worden.

Die *Zieglers*che „großzellige Hyperplasie" ist kein sicheres Kriterium für das Bestehen einer Tuberkulose. Eine derartige Massenansammlung von großen epitheloiden Zellen in den Sinus wurde zwar meist in von Tuberkulose befallenen Lymphknoten gesehen, konnte aber auch bei

Fällen beobachtet werden, die für Tuberkulose nicht die geringsten Anhaltspunkte boten.

Strachan und *Simson* sehen in einer lymphatischen Hyperplasie die erste Reaktion des Lymphknotens auf das Eindringen von Staubpartikeln. Ich habe eine derartige Lymphknotenreaktion unter allen untersuchten Lymphknoten in nur einem Falle auftreten sehen, der hochgradige entzündliche Veränderungen in den Lungen zeigte, und möchte, wenigstens bei den Mansfelder Staublungenlymphknoten, die Staubwirkung für die Auslösung der lymphatischen Hyperplasie nicht verantwortlich machen.

In 11 Fällen wurde Hämosiderin in den paratrachealen Lymphknoten nachgewiesen, und zwar etwa gleich häufig im Randsinus wie in den Intermediärsinus. Davon enthielten in 5 Fällen wenige Lymphknoten Blutpigment auch im sinusnahen Reticulum. Bekanntlich bedarf es längerer Zeit, bis der Transport des Hämosiderins ins Reticulum erfolgt, worauf *Sternberg* und *Schmidtmann* u. *Lubarsch* hingewiesen haben. Letztere nehmen dann einen beschleunigten Abtransport des Hämosiderins ins Reticulum an, wenn der Staub schon mit Blutpigment beladen war, als er in den Lymphknoten gelangte, da ja Eisenpigment ohne Staub meist im Sinus retiniert wird. Dieser Ansicht kann ich mich nicht anschließen, da sich unter allen untersuchten Mansfelder Lymphknoten nur zwei fanden, in denen eine Zusammengehörigkeit von Staub und Hämosiderin (*Neumann*, *Askanazy*, *Ickert* u. a.) gesehen wurde, und nur einer davon an Staub gebundenes Hämosiderin im Reticulum abgelagert hatte. Meines Erachtens nach ist das Hineingelangen von Hämosiderin ins Reticulum eine Frage der zeitlichen Dauer der Ablagerung im Lymphknoten. Genaue Anhaltspunkte lassen sich aus den Lymphknotenbefunden nicht entnehmen, da die Lymphknoten mit Hämosiderin im Reticulum sowohl zu den höher gelegenen wie auch zu den bifurkationsnahen einer Gruppe gehören und manchmal sogar Sinusaktivierung aufweisen.

Es fragt sich, wo der Entstehungsort des Blutpigmentes zu suchen ist. Hierfür gibt es 2 Möglichkeiten. Entweder ist das Hämosiderin in den Lymphknoten selbst entstanden oder von außen in sie hineingelangt.

Daß im Lymphknoten bei der Resorption größerer Blutextravasate oder beim Vorhandensein einer hämorrhagischen Diathese Blutpigment gebildet wird, ist schon von *Hindenlang* beschrieben worden. *Fahr* hat auf die physiologische Unterstützung des Hämoglobinstoffwechsels der Milz durch die Lymphknoten hingewiesen.

Bilder wie Erythrophagocytose im Randsinus und reichlichere Hämosiderinablagerung in den Intermediärsinus als im Randsinus wurden öfter gesehen und sprechen für die Möglichkeit einer Hämosiderinbildung im Randsinus und Weitertransport in den Intermediärsinus.

Niemals lag Blutpigment innerhalb von histiocytären Zellen (sog. Herzfehlerzellen) im Randsinus, was auf einen Transport aus der Lunge hätte schließen lassen.

Im ursächlichen Zusammenhang mit dem Auftreten von Hämosiderin in den Lymphknoten des Abflußgebietes müssen Lungenveränderungen stehen, die mit kleineren und größeren Blutungen einhergehen. In der Tat bestand, von den 11 Fällen mit Hämosiderin in den Lungenlymphknoten, in allen Fällen Kavernenbildung (Erweichungen) in den Lungen, in 10 Fällen chronische Bronchitis, meist mit Bronchiektasen, in 6 Fällen eine Stauung im Lungenkreislauf mit Hypertrophie des rechten Ventrikels (*Böhme*, *Patschkowski*), in 4 Fällen chronische Pneumonie. Es hat den Anschein, als ob ganz besonders die Gewebseinschmelzungen in den Staublungen und die chronisch-entzündlichen Veränderungen an den Bronchien als ätiologisches Moment für die Hämosiderinablagerung in den Lymphknoten in Frage kommen. Hierzu ist zu sagen, daß 2 Fälle trotz chronischer Bronchitis weder Erythrophagocytose noch Blutpigment in den paratrachealen Lymphknoten erkennen ließen, während niemals Erweichungen in den Lungen vorkamen, ohne daß Zeichen einer Blutkörperchenresorption oder Hämosiderinablagerung in den Lymphknoten festgestellt worden wären.

Für die häufig erwähnte Hyperämie möchte ich weit mehr fernwirkende Lungenveränderungen als den Lymphknoten selbst verantwortlich machen, da öfter im Lymphknoten wohl ein starker Sinuskatarrh, aber keine Hyperämie gesehen wurde. Trotzdem darf man bei virulenten Infektionen, die einen Lymphknoten treffen, dessen aktive Hyperämie nicht unterschätzen.

In der Hälfte der Fälle konnten in einigen paratrachealen Lymphknoten, besonders aber in der Bifurkationsgruppe, mitten im sklerotischen oder hyalinen Schwielengewebe oder im perikapsulären Fettgewebe außerhalb der verschwielten Kapsel staubfreie Rundzellanhäufungen nachgewiesen werden. Häufig treten solche „lymphatischen Regenerate“ in nächster Nachbarschaft, meist des Randsinus, der Intermediärsinus und von Gefäßcapillaren auf, was an eine Entstehung aus den Sinus- oder Capillarendothelien denken läßt. Mit der Zeit nehmen derartige Rundzellanhäufungen an Größe zu und vermögen sogar die Sinus zu komprimieren. Eine derartige regeneratorische Funktion der Endothelzellen hat schon *Ribbert* nach Excision von Lymphknotenstückchen nachweisen können. Schwieriger wird die Frage, ob es sich um eine Regeneration des lymphatischen Gewebes handelt, wenn man solche Zellanhäufungen mitten in verschwielten Partien entfernt von Gefäßen und Sinus auftreten sieht. Oft imponieren noch nicht vollkommen staubbeladene oder bindegewebig umgewandelte Rindenknötchen als neugebildete lymphatische Regenerate. Wenn man derartige

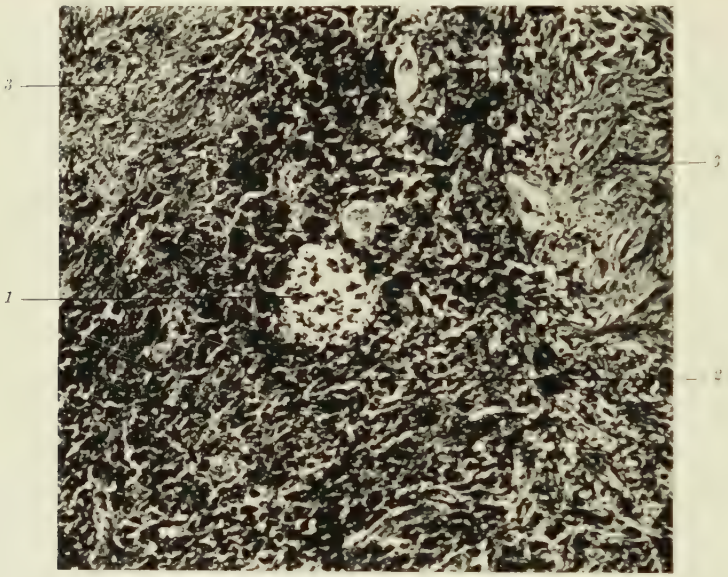

Abb. 4. Kleiner staubfreier Lymphfollikel mitten in staubüberladener Reticulumsklerose („Regenerat"?) (S. 21, Nr. 9). 115fach. *1* = Lymphfollikel; *2* = Staub in Reticulumsklerose; *3* = wenig Staub enthaltende hyaline Partien.

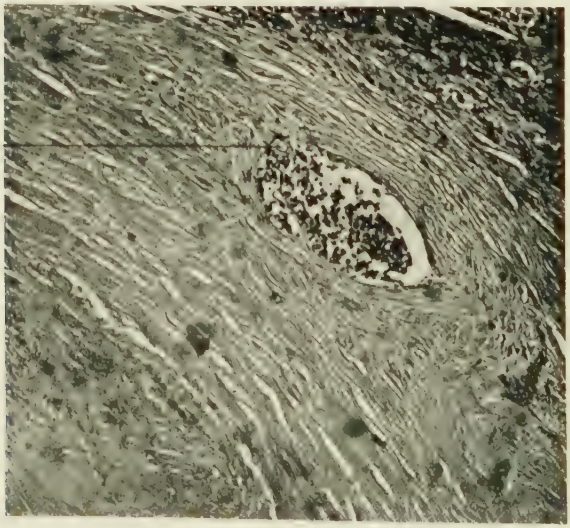

Abb. 5. Kleiner staubfreier Lymphfollikel in staubarmer hyaliner Schwiele („Regenerat"?) (S. 21, Nr. 4). 115fach. + = Gefäß.

Befunde ausnimmt, so bleiben für das Vorkommen von lymphatischem Gewebe innerhalb des hyalinen Schwielengewebes der Markpartie zwei Erklärungsmöglichkeiten übrig. Entweder handelt es sich hier um Reste des ehemaligen Lymphknotenparenchyms oder um Neubildungen. Die letztere Annahme scheint mehr berechtigt zu sein, da als Zeichen der Neubildung im staubdurchsetzten Gewebe niemals Staubteilchen innerhalb der Lymphocytenhaufen liegen. Es ist bekannt, daß lymphatisches Gewebe aus fixen Bindegewebszellen entstehen kann (*Ribbert*) (Abb. 4 u. 5).

Die Frage der Entstehung des lymphatischen Gewebes im perikapsulären Fettgewebe außerhalb der Kapsel ist ebenfalls unter dem Gesichtspunkte der Regeneration lymphatischen Gewebes zu fassen. Sämtliche Lymphknoten, die derartige lymphatische Neubildungen im perikapsulären Fettgewebe aufweisen, sind entweder total oder doch zum größten Teile hyalin verschwielt, ein Zeichen der vikariierenden Funktion des perikapsulären Fettgewebes. Diese Eigenschaft des perikapsulären Fettgewebes haben *Beyer*, *Saxer*, *Zehnder*, *Ritter*, *De Groot*, *Most* u. a. (zit. nach *Sternberg*) beschrieben.

Die Tuberkulose in den Mansfelder Lymphknoten.

In den paratrachealen Lymphknoten konnte in 8, in den Lungen dagegen nur in 7 Fällen eine floride Tuberkulose festgestellt werden. Nicht immer stimmt die klinische Diagnose mit dem anatomischen Befunde überein.

So lautete das klinische Urteil im Falle 74/31 4 Jahre vor dem Tode des Patienten „wahrscheinlich inaktive Tuberkulose", im Falle 32/31 beim Tode des Bergarbeiters „Staublunge und Tuberkulose" und im Falle 271/31 „Lungenemphysem, Tuberkulose, Staublunge". Niemals waren Tuberkelbacillen im Auswurf nachzuweisen, ein Umstand, der zwar nach *Ickert* eine atypische Bergmannstuberkulose nicht ausschließt. Es zeigten aber bei der pathologisch-anatomischen Untersuchung weder die Lungen noch die Lymphknoten dieser 3 Fälle Prozesse, die mit einer bestehenden tuberkulösen Infektion in unmittelbaren Zusammenhang zu bringen waren.

Weitere 5 Fälle fallen dadurch auf, daß sie sowohl in den Lungen als auch in den Lymphknoten frische Tuberkulose erkennen lassen, während bei Lebzeiten scheinbar keine Anhaltspunkte für das Bestehen einer tuberkulösen Infektion zu finden waren.

In 2 Fällen (218/ und 478/1931) wurde im ersteren 7 Jahre vor dem Tode eine cirrhotische Lungentuberkulose, in letzterem 4 Jahre vor dem Tode „Staublunge in Form der Bergmannstuberkulose" diagnostiziert und bei der Sektion in Lungen und Lymphknoten einwandfrei eine aktive Tuberkulose festgestellt.

Nur in einem Falle konnte eine Infektion mit dem Tuberkelbacillus weder klinisch noch im anatomischen Lungenbefunde, sondern allein in den paratrachealen Lymphknoten beobachtet werden.

Es fragt sich nun, bei welchen tuberkulösen Lungenprozessen in den Lymphknoten einwandfreie Tuberkulose nachzuweisen war. Hier ist zu sagen, daß jedesmal, wenn Lungentuberkulose bestand, auch in den Lymphknoten teils frischere, teils ältere tuberkulöse Veränderungen vorgefunden wurden. Meistens enthielten die Lungen tuberkulöse Knötchenaussaat und frische käsig-pneumonische Prozesse. In nur einem Falle war außerdem noch eine Kaverne sicherer tuberkulöser Natur festzustellen (20/1931). Abheilende indurierende Tuberkulose konnte neben frischer Knötchenaussaat und käsigen Pneumonien in 2 Fällen in Form von Abkapselung der verkästen Tuberkel durch hyalines Bindegewebe gesehen werden (218/ und 478/1931).

Es ist jetzt die Frage zu beantworten, ob ähnlich wie die Staubveränderungen auch die tuberkulösen Prozesse in den Lymphknotengebieten eine Abhängigkeit von der befallenen Lungenseite zeigen. Die Wechselbeziehungen zwischen Lunge und Lymphknoten sind in bezug auf die Ausbreitung der Tuberkulose hier im Sinne der *Beitzke*schen Lehre ganz besonders drastisch ausgebildet.

So sind als Folge der Tuberkulose aller Lungenlappen in den Fällen 863 und 869/1930; 478 und 218/1931 sowohl beide paratracheale Ketten als auch die Lymphknoten der Bifurkationsgruppe tuberkulös infiziert.

Besonders interessant ist ein Vergleich der tuberkulösen Veränderungen von Lunge und Lymphknoten im Falle 20/1931. Hier enthalten alle Lungenlappen mit Ausnahme beider Unterlappen, frische Tuberkulose. Dementsprechend konnten in beiden Lymphknotenketten Tuberkelknötchen nachgewiesen werden, während die Bifurkationsgruppe keine Zeichen einer tuberkulösen Infektion aufweist.

Ähnlich ist die Ausbreitung der Tuberkulose im Falle 701/1930, wo sich allein im rechten Lungenmittellappen tuberkulöses Granulom vorfindet. Ganz nach der Beitzkeschen Regel sitzt hier die Tuberkulose nur in den Lymphknoten der rechten paratrachealen Kette und in der Bifurkationsgruppe, deren Lymphzufluß aus den unteren Partien des rechten Mittellappens oben erwähnt wurde.

Schwierig ist eine Stellungnahme zur lymphogenen Verbreitung der Tuberkulose im Falle 83/1931. Beide Lungen zeigen hier über sämtlichen Lappen knötchenförmige tuberkulöse Pleuritis und allein im linken Unterlappen vereinzelt Epitheloidzelltuberkel. Die Pleuratuberkulose ist ein Zeichen zeitiger lymphogener Aussaat (*Pagel* und *Henke*), kommt aber doch wohl ohne Beteiligung des Lungenparenchyms für eine Verschleppung der Tuberkulose in die paratrachealen Ketten nicht in Frage. Es bleibt also lediglich die Weiterverbreitung der

Tuberkulose des linken Unterlappens zu berücksichtigen. In einem Lymphknoten der Bifurkationsgruppe ist nun auch eine umschriebene nekrotische Partie im Hyalin zu erkennen, in der zwar keine Tuberkelbacillen gefunden wurden, die aber wegen ihrer unmittelbaren Lage dicht neben dem staubfreien Randsinus zum mindesten tuberkuloseverdächtig erscheint. Die linke Kette ist dagegen vollkommen frei von irgendwelcher tuberkulöser Infektion. Der Grund, weshalb sich die Tuberkulose allein in der rechten Kette ausgebreitet hat, könnte in der Hyperplasie und Polyplasie der Lymphknoten im Gegensatz zu denen der linken Kette zu suchen sein, wodurch vielleicht die rechte paratracheale Kette dem Lymphabfluß bessere Bedingungen bot als die auseinanderliegenden Lymphknoten der linken Seite.

Aus den geschilderten Wechselbeziehungen zwischen Lungen- und Lymphknotenbefnnd ist zu entnehmen, daß die Infektion der Lymphknoten doch sicher wohl auf dem Lymphwege erfolgte. Trotzdem geht neben der lymphogenen Tuberkuloseausbreitung in einigen Fällen noch eine hämatogene miliare Aussaat in die Leber, Milz, Niere und in einem Falle auch in den Herzbeutel einher (863 , 869/ und 218/1930; 478 1931).

Bei der Untersuchung eines tuberkuloseinfizierten hochgelegenen, also wenig staubveränderten Lymphknotens, kann man im Mikroskop sehr gut den Lymphweg der Tuberkulose vom Randsinus über die Intermediärsinus bis ins Reticulum (*Baumgarten*) verfolgen. Die häufige Lokalisation des tuberkulösen Granuloms in den Sinus und im sinusnahen Reticulum läßt auf ein verlangsamtes Hineingelangen desselben ins Reticulum schließen.

Obwohl in den schilddrüsennahen Lymphknoten von mit Tuberkulose kombinierten Fällen meist frische Tuberkel gefunden wurden, so schien es doch wichtig, auch bei schon verschwielten Lymphknoten, die an sich oft nur Zustandsbilder abgelaufener Prozesse bieten, Anhaltspunkte für eine etwaige tuberkulöse Genese zu gewinnen.

Nun konnte, mit Ausnahme der Fälle 83 und 218, in einer Reihe von Lymphknoten der tuberkulosepositiven Fälle „wurstförmig" angeordnetes Hyalin in Knötchenform und diffuser Anordnung beobachtet werden. Es konnte festgestellt werden, daß für die Entstehung der sog. „wurstförmigen Hyalinoseart" in den paratrachealen Lymphknoten allein eine ursächliche Tuberkulosewirkung verantwortlich zu sein scheint, da in fast staubfreien hochgelegenen Lymphknoten einwandfreie Übergänge von nekrotischem tuberkulösen Granulom in wurstförmige Hyalinose zu sehen waren (Abb. 6).

Sternberg beschreibt eine derartige morphologische Anordnung des Hyalins als Folge chronischer nichtspezifischer und spezifischer Entzündung, besonders häufig als Folge der Lymphknotentuberkulose (Abb. 7, Henke-Lubarsch, **1**, I, 262).

Diese Hyalinose tritt scheinbar primär in nicht staubdurchsetzten oder doch wenig Staub enthaltenden, nicht sklerosierten Lymphknotenabschnitten auf, und neigt in einigen Lymphknoten der Fälle 863 und 869 im mikroskopischen Bilde zu größeren staubfreien Zusammenballungen, in die als Zeichen der tuberkulösen Abkunft häufig Langhanssche Riesenzellen eingeschlossen sind. Derartige hyaline Partien imponieren im histologischen Präparate als große Knoten, in deren

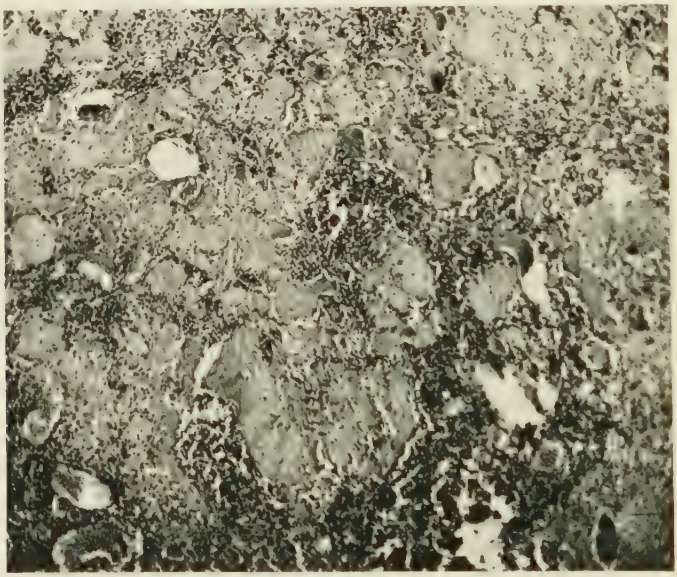

Abb. 6. Hyalin-schwielig vernarbende Tuberkulose. „Wurstförmige Hyalinose" (S. 863, Nr. 18). 94fach. + = Frisches tuberkulöses Granulom mit Langhansscher Riesenzelle.

nächster Umgebung oft noch wurstförmig angeordnetes Hyalin und staubfreies reaktionsloses lymphatisches Gewebe und außerhalb dieser Zone häufig staubsklerosiertes, teilweise nekrotisches Reticulum zu erkennen ist. Innerhalb solcher Knoten scheint das Hyalin, vielleicht infolge progredienter Schrumpfungsprozesse, seine ursprüngliche wurstförmige Gestalt zu verlieren. Es liegt hier mehr in feinen Lamellen angeordnet, zwiebelschalenförmig. Der negative Tuberkelbacillenbefund im wurstförmigen Hyalin wie in den großen Knoten scheint mir nicht gegen die Annahme einer tuberkulösen Genese zu sprechen.

Für die Entstehung dieser Art der Hyalinose möchte ich den Tuberkelbacillus allein verantwortlich machen und eine kombinierte Staubtuberkulosewirkung ausschließen, da das wurstförmige Hyalin fast ausnahmslos in unveränderten staubfreien Lymphknotenabschnitten gelegen ist und niemals Staubansammlung in der nächsten Umgebung erkennen läßt, wie wir sie später bei frischer Tuberkulose

im staubüberladenen sklerotischen Gewebe beobachten können. 2mal konnte allerdings wurstförmiges Hyalin innerhalb von total schwieliger Hyalinose gesehen werden.

In dem fast total hyalinisierten Lymphknoten des Falles 20/1931 Nr. 3 liegt eine kleine knötchenförmige wurstformähnliche Partie mitten im knötchenförmig und diffus angeordneten hyalinen Schwielengewebe. Bisher konnte immer eine Rotfärbung des wurstförmigen Hyalins mit van Gieson-Färbung festgestellt werden. Hier zeigt das teilweise rotgefärbte Hyalin Übergänge in Gelbfärbung. Es könnte angenommen werden, daß dieses wurstförmige Hyalin schon im Lymphknoten entstanden ist, als er noch nicht so stark schwielig umgewandelt war, wofür vielleicht auch die Metachromasie des Hyalins spricht. Hieraus könnte man wieder entnehmen, daß womöglich bei der totalschwieligen Umwandlung dieses Lymphknotens eine Tuberkulose mit beteiligt war. Im völlig hyalinisierten Lymphknoten Nr. 8 des Falles 432/1930 scheint ebenfalls eine gefundene wurstförmige hyaline Partie ein wichtiges diagnostisches Merkmal für die Erklärung der Verkalkung und der isolierten Lymphknotentuberkulose dieses Falles zu bedeuten, wovon später bei der Besprechung der „Verkalkungen" noch die Rede sein wird.

Da in allen anderen Lymphknoten die wurstförmige Hyalinose niemals innerhalb von hyalinen Verdichtungen gesehen wurde, neige ich dazu, eine primäre Entstehung in schwieliger Hyalinose abzulehnen.

Das Vorkommen von wurstförmiger Hyalinose in einem hochgelegenen Lymphknoten wird nach den angestellten Erörterungen höchstwahrscheinlich für eine tuberkulöse Infektion sprechen, die, wegen ihrer hyalinen Umwandlung, scheinbar nicht ganz frisch besteht. Findet man aber außerdem noch frisch verkäste Tuberkel in demselben Lymphknoten, dann ergeben sich hieraus 3 Möglichkeiten: Entweder ist der Lymphknoten schon seit längerer Zeit tuberkulös infiziert, oder es ist schon früher einmal ein tuberkulöser Schub in ihn erfolgt. Ferner ist es aber durchaus möglich, daß auf Grund der bekannten „schwieligen Diathese" des Gewebes bei Staublungenkranken eine frische Tuberkulose sehr schnell hyalin umgewandelt wird. Wenn jedoch große Knoten aus zusammengeballtem wurstförmigen Hyalin gesehen wurden, dann besteht allerdings die Tuberkulose sicher doch wohl schon längere Zeit.

Eine genauere Beantwortung der Frage nach der Dauer der tuberkulösen Infektion wird man erst dann erhalten, wenn man Übergänge von Tuberkulose in schwielige Hyalinose zu sehen bekommt, die eine sichere Kombinationswirkung von Tuberkulose und Grubenstaub erkennen lassen.

Es konnte der Eindruck gewonnen werden, daß, wenn eine Lymphknotenkette von Tuberkulose befallen wird, zuerst stets die staub-

freien, nicht bindegewebig veränderten Gewebspartien infiziert werden, und daß es sicher erst längerer Zeit bedarf, ehe die Tuberkulose z. B. in staubhaltige Sklerosierungen eindringt. In den untersuchten Mansfelder Lymphknoten waren mitunter etwa folgende Bilder zu sehen.

Entsteht ein frisches schnell verkäsendes Tuberkelknötchen in staubhaltiger Gewebssklerose, so wird der Grubenstaub zuerst in feine Teilchen zersprengt und in die Peripherie des Knotchens verlagert. Mit van Gieson färbt sich ein solches nekrotisches Knötchen gelb.

Bald darauf entwickelt sich, scheinbar aus dem nekrotischen Gewebe, zuerst in der Peripherie, dann aber auch im Inneren unregelmäßig angeordnetes, in Zwiebelschalenform liegendes, mit van Gieson erst gelb, dann rot gefärbtes Hyalin. Später ist von der gelben Nekrose nichts mehr zu sehen.

Mit der Zeit scheinen derartige Knötchen zu einem großen Knoten zusammenzufließen, der häufig wiederum von einer mit van Gieson rot gefärbten Kapsel umgeben ist. In der Regel ist solcher großknotigen Hyalinose ihre Entstehung aus mehreren kleinen Knotchen anzusehen.

Nekrosen im staubsklerosierten Gewebe schienen stets verdachtig auf die Anwesenheit einer Tuberkulose zu sein, trotzdem nicht immer Tuberkelbacillen in ihnen nachgewiesen werden konnten.

Die eben geschilderten Bilder kamen niemals zugleich in einem Lymphknoten vor, sondern die tiefer gelegenen Lymphknoten zeigten meist mehr abgeschlossene Prozesse als die höheren. Hierin kennzeichnet sich der Wert der Lymphknotenkettenuntersuchung, durch die man chronologisch verschiedene Zustandsbilder der Lymphknoten zu sehen bekommt (Abb. 7 u. 8).

Ähnliche Übergange von Tuberkulose in schwielige Hyalinose hat *Ickert* (*Huebschmann*) in Mansfelder Lungen beschrieben. In neuerer Zeit hat *Huston* solche fließenden Übergänge zwischen tuberkulösen Prozessen und Steinstaubschwielen in den Ruhrkohlenlungen bestätigt, während sie *Gerlach* in seiner Arbeit über die Mansfelder Staublunge nicht mit erwähnt. *Strachan* und *Simson* haben den Ausdruck „infektive Silikose" für die Fälle gepragt, bei denen eine hinzutretende Infektion, meist die mit dem Tuberkelbacillus, die Reaktion des Lungengewebes auf Grubenstaub verändert. Sie unterscheiden 2 Arten: Entweder beginnt die Staubtuberkulosewirkung gleichzeitig, oder die Tuberkulose ist den Staubverschwielungen aufgepfropft. In den von mir untersuchten Lymphknoten habe ich in keinem Falle mit Sicherheit eine gleichzeitige Staubtuberkulosewirkung zu sehen bekommen. Viel mehr schienen mir die tuberkulösen Prozesse in allen Fällen erst sekundär das staubveränderte Lymphknotengewebe befallen zu haben („Übergänge"), oder getrennt neben den Staubverschwielungen einherzugehen („wurstförmige Hyalinose").



Abb. 7. Frische verkäsende Tuberkulose in Staubsklerose (S. 218, Nr. 15). 20fach. *1* = Pigmentausstreuung in der verkästen Nekrose; *2* = staubhaltige Gewebssklerose; *3* = tuberkulöse Nekrose im staubarmen Gewebe; *4* = Langhanssche Riesenzelle.



Abb. 8. Übergang von granulierender Tuberkulose über tuberkulöse Nekrose in hyalin-bindegewebige Knötchen (S. 218, Nr. 8). 20fach. *1* = tuberkulöses Granulom; *2* = tuberkulöse Nekrose; *3* = hyalin-bindegewebige Knötchen; *4* = Grubenstaub in der Peripherie der Knötchen.

Die beiden Autoren sprechen von einer aufgepfropften Tuberkulose einer Staublunge, wenn die tuberkulösen Veränderungen am Rande von Staubknoten auftreten und diese von außen her nekrotisieren. Umschriebene Nekrosen in staubarmen bzw. staubfreien hyalinen Lymphknoten habe ich nur in den tuberkulosepositiven Fällen 869 und 83 auftreten sehen, ohne allerdings Tuberkelbacillen in den Nekrosen nachweisen zu können. Hier möchte ich annehmen, daß die Tuberkulose hyalines Schwielengewebe befallen hat, trotzdem frisches tuberkulöses Granulom nie am Rande von Staubknoten gesehen wurde.

Wenn *Giese* sagt, daß diffuse schwielige Induration der Lunge ohne eigentliche Knötchenbildung immer an eine Mitwirkung infektiöser Prozesse, besonders der Tuberkulose, denken lassen muß, so trifft diese Annahme nicht immer für die Verschwielungen der Mansfelder Lymphknoten zu, in denen hyaline Knötchenbildung auf Grund der gesehenen „Übergänge" sehr häufig als Ausdruck einer tuberkulösen Mitwirkung angesprochen werden konnte. Hier bleibt mir aber der Vorwurf nicht erspart, zwei verschiedene Gewebsarten wie Lunge und Lymphknoten vielleicht zu Unrecht verglichen zu haben.

Man könnte versucht sein, alle knötchenförmigen Hyalinosen in den paratrachealen Lymphknoten mit einer kombinierten Staubtuberkulosewirkung in Verbindung zu bringen. Dem muß entgegengehalten werden, daß, wie schon erwähnt wurde, auch scheinbar ohne äußere Einflüsse Übergänge von staubsklerosiertem Gewebe in zuerst zellreiche, dann zellarme Hyalinose zu sehen waren. Über derartige reine Staubveränderungen in Lymphknoten des Lungenabflußgebietes berichteten in neuerer Zeit *Husten*, *Giese*, *Strachan* und *Simson*. *Ickert* hält die Indurationen der Mansfelder Bronchiallymphknoten in jedem Falle für Kombinationsprodukte von Staubwirkung und begleitender Tuberkulose. Man kann nur sagen, daß er bei der Beurteilung der Lymphknotenverschwielungen zu weit gegangen ist. Er konnte ja aber schließlich auch in den völlig verschwielten Bronchiallymphknoten sicher keine Übergänge von Sklerose in Hyalinose ohne infektive Mitwirkung zu Gesicht bekommen, ein Beweis für die Wichtigkeit von Kettenuntersuchungen.

Zusammenfassend möchte ich sagen:

1. Der kieselsäurehaltige Staub vermag scheinbar aus sich selbst heraus Silikoseknötchen und -schwielen hervorzurufen (*Giese*).

2. Die Tuberkulose kennzeichnet sich im sklerosierten Gewebe aber auch in Form von Knötchen, seltener in diffusen Nekrosen, die nach erfolgter Hyalinose von den angenommenen Staubhyalinisierungen nicht mehr zu unterscheiden sind.

3. Die van Gieson-Färbbarkeit des Hyalins bietet, mit Ausnahme der wurstförmigen Hyalinose und der beschriebenen Übergänge von Tuberkelknötchen in knötchenförmiges Hyalin, keine Anhaltspunkte

für die Annahme einer rein silikotischen oder koniotuberkulösen Genese, da das Hyalin sowohl in totalen wie diffusen und knötchenförmigen Verschwielungen teils gelb, teils rötlich, teils gelbrot gefärbt erscheint.

Verkalkungen wurden in je einem Lymphknoten der Fälle 21/, 287/1931 und 432/1930 nachgewiesen.

Im Lymphknoten 7 des Falles 21/1931 liegt der Kalk in kleinen kugelformähnlichen Gebilden innerhalb von Erweichungsherden. Es ist wohl nicht mit Sicherheit anzunehmen, daß die Verkalkungen tuberkulöser Genese sind; denn eine tuberkulöse Entstehung des Erweichungsherdes konnte nicht nachgewiesen werden, da weder in den Lungen noch in den übrigen Lymphknoten frische Tuberkulose herrscht. Daher ist es denkbar, daß eine unspezifische Erweichung im Staublymphknoten auch ohne Mitwirkung einer Tuberkulose verkalken kann. *Sternberg* und *Goerdeler* haben Kalkeinlagerungen auch in nicht tuberkulösen hyalinen Lymphknoten beschrieben.

Die Deutung der großangelegten Verkalkungen im Lymphknoten 10 des Falles 287/1931 stößt auf besondere Schwierigkeiten. Es stimmt nämlich die Lokalisation des alten tuberkulösen Kreideherdes und die Verkalkung eines Lymphknotens der linken paratrachealen Kette mit den *Beitzke*schen Untersuchungen nicht überein, die, wenigstens für den Transport der Lymphe aus den Oberlappen, stets bestätigt werden konnten. Trotzdem *Goerdeler* beim Nachweis solcher groben Kalkkonkremente stets an eine andere Infektionsmöglichkeit als an eine Tuberkulose denkt, möchte ich nicht mit Sicherheit in diesem Falle, eben wegen des Lungenherdes, eine ursächliche tuberkulöse Genese ausschließen.

Anders steht es mit dem großen Kalkherde im Lymphknoten 8 des Falles 432/1930. Hier spricht für eine scheinbare tuberkulöse Ursache der Verkalkungen ein wurstförmig angelegtes hyalines Knötchen, das in unmittelbarer Nähe einer verkalkten Partie gefunden wurde. Man kann nach den angestellten Untersuchungen über die wurstförmige Hyalinose annehmen, daß dieser Lymphknoten schon einmal mit Tuberkulose in Berührung gekommen ist. Unterstützt wird die Annahme einer tuberkulösen Genese noch dadurch, daß eine isolierte frische Tuberkulose allein in den Lymphknoten der rechten Kette ohne jegliche aktive Lungentuberkulose besteht. Man könnte die Infektion der rechten Kette vielleicht als endogene Reinfektion werten, die von dem alten Kalkherde ihren Ausgangspunkt nahm. Auf das Vorkommen von Tuberkelbacillen in Verkalkungen haben *Lubarsch*, *Schmitz*, *Rabinowitsch* u. a. (*Pagel* und *Henke*) hingewiesen.

Mit Ausnahme der Fälle 701 und 869 waren in stark verschwielten Lymphknoten aller übrigen 12 Mansfelder Fälle häufig Erweichungen festzustellen, deren Vorkommen bei der Beschreibung der Staubveränderungen schon erwähnt wurde. In 7 Fällen spielen sich dabei in

den Lungen entzündliche Prozesse wie Bronchitis, eitrige Bronchiektasen und Pneumonien ab (S. 15, 21, 287, 74, 32, 271, 432). In 4 Fällen bestehen in den Lungen käsige Pneumonien und nichttuberkulöse Entzündungen wie Bronchitis, Bronchiektasien und unspezifische Pneumonien (S. 20, 218, 478) oder frische Pleuritis (S. 863). Im Falle 83/1931 kommen Erweichungen in den Lymphknoten bei frischer, nicht einschmelzender Tuberkulose der Lungen neben Bronchitis und Bronchiektasen vor. Nur in den Lymphknoten der beiden Fälle 701 und 869 finden sich außer sicher tuberkulösen Nekrosen im staubarmen bzw. staubfreien Hyalin keine Erweichungen mit tuscheartigem Zusammenfließen der Staubmassen, trotzdem in den Lungen unspezifische Entzündungen neben tuberkulösem Granulom (701) und käsiger Pneumonie (869) bestehen. Für die genetische Beurteilung der Erweichungen scheint mir der Umstand wichtig, daß gerade der Lymphknoten der beiden letzteren Fälle nur ganz selten staubreiche Hyalinisierungen erkennen lassen. Demnach scheint doch wohl die Anwesenheit von Staub für das Zustandekommen solcher Erweichungen von größter ursächlicher Bedeutung zu sein, besonders da Tuberkelbacillen oder andere Infektionserreger in den nekrotischen Partien nicht nachzuweisen waren.

Husten sah in Lungen und Lymphknoten niemals solche Einschmelzungen ohne Anwesenheit einer Tuberkulose auftreten und schloß sich der Ansicht *Böhmes* an, daß Erweichungen in hyalinen Schwielen nur bei der sog. „Kombinationsform" der Staublunge auftreten.

Demgegenüber konnte *Scheid*, der sich ganz speziell mit derartigen Prozessen in Staublungen beschäftigte, an Hand von 32 untersuchten Fällen die Nekrosen im Hyalin keineswegs immer „auf die mittelbare und unmittelbare Wirkung" von Mikroorganismen (Tuberkelbacillen) zurückführen. Die von ihm aufgestellten Unterscheidungsmerkmale der Erweichungen vermag ich aber für die Mansfelder Lymphknoten nicht zu bestätigen. Es ist mir nie möglich gewesen, auf Grund des rein morphologischen Aussehens der Nekrosen irgendwelche Anhaltspunkte über ihre Genese zu finden. Wenn solche Erweichungen mit Zusammenfließen von Staubteilchen in tuberkulosekomplizierten Lymphknoten auftraten, habe ich stets an eine ursächliche Tuberkelbacillenwirkung gedacht, ohne allerdings infolge des negativen Bacillenbefundes den Beweis hierfür erbringen zu können. Die Annahme einer Tuberkulosefernwirkung ist meiner Ansicht nach in solchen Fällen nicht unberechtigt.

Schmorl macht für die Erweichungen in bronchialen Lymphknoten Bakterienwirkungen verantwortlich, eine Erklärung, die für die Mansfelder Staublymphknoten nicht zuzutreffen scheint.

Unspezifische Erweichungen im staubverschwielten Lungengewebe, zum Teil auch in den dazugehörigen Lymphknoten beschrieben in

neuerer Zeit *Schmidtmann* u. *Lubarsch*, *Giese*, *Gerlach* u. a. Auch *Watkins-Pitschford* gibt eine Neigung des pneumokoniotischen Gewebes zur Nekrose zu, die aber besonders häufig unter dem Einfluß des Tuberkelbacillus erfolge.

Auf Grund meiner Untersuchungen möchte ich annehmen, daß die „tuscheähnlichen" Erweichungen in den verschwielten Mansfelder Lymphknoten hauptsächlich als Folge von Absterbevorgängen „sui generis" des hyalinen Gewebes (Phthisis atra) entstehen. Eine tuberkulöse oder andere infektiöse Genese möchte ich aber trotz negativen Bacillenbefundes in keiner Weise mit Sicherheit ausschließen.

Da nach Ansicht vieler Untersucher (*Huebschmann*, *Ickert*, *Husten*, zum Teil auch *Giese* u. a.) die grobknotigen Lungenveränderungen mit einer begleitenden oder nachfolgenden Tuberkulose in Verbindung gebracht werden, so ist auch für die Lymphknoten die Frage zu prüfen, ob nicht ein Teil der Lymphknotenveränderungen, die den grobknotigen Lungenveränderungen gleichen, mit Tuberkulose in Verbindung zu bringen sind.

Es konnte festgestellt werden, daß ähnlich wie in den Lungen auch in den Lymphknoten makroskopisch wie mikroskopisch erkennbare grobknotige Hyalinisierungen etwa von der Größe eines Reiskornes auftreten.

In den Lungen des untersuchten Materials wurden in 4 Fällen (S. 74, 701, 83, 478) grobknotige Verschwielungen beobachtet, wovon in 3 Fällen auch die Lymphknoten analoge grobknotige Hyalinosen erkennen ließen (701, 83, 478).

In 2 Fällen (15, 32) treten derartige grobe Knoten allein in den Lymphknoten auf, ohne daß die Lungen ähnliche Prozesse mitmachen. Auf die grobknotigen Ballungen des wurstförmigen Hyalins in den Lymphknoten der Fälle 863 und 869 wurde oben schon hingewiesen. Hier ist die Tendenz zur zusammengeballten Verschwielung ebenfalls nur auf die Lymphknoten beschränkt.

Das histologsiche Bild der grobknotigen Lymphknotenverschwielungen zeigt in den einzelnen Fällen mit Ausnahme des Falles 478 annähernde Übereinstimmung in Form der staubarmen, diffus angelegten hyalinen Schwielenbildung ohne besondere hyaline Abkapselung.

Demgegenüber bestehen die großen hyalinen Knoten in den paratrachealen Lymphknoten des Falles 478 aus deutlich erkennbaren Knötchen und Schwielen, die in ihrer Gesamtheit wiederum von einer mit van Gieson rot gefärbten hyalinen Kapsel umgeben sind.

Zusammenfassend ist zu sagen, daß in 5 von 7 Fällen mit sicher bestehender Koniotuberkulose großknotige Hyalinisierungen in den Lymphknoten nachgewiesen werden konnten.

3 Fälle ohne nachweisbare tuberkulöse Infektion zeigen entweder großknotige Hyalinose in den Lymphknoten oder in den Lungen, nicht aber in beiden zugleich (15, 32, 74).

Am häufigsten wurde die kleinknotige Schwielenbildung beobachtet, die in den Lungen aller Fälle zu finden war. Mit Ausnahme der Fälle 74 und 863 machen die Lymphknoten stets den Prozeß der kleinknotigen Hyalinose mit. Die schwerwiegende Frage, ob die kleinknotigen Hyalinisierungen reine Staubknötchen oder hyalin abgekapselte Tuberkelknötchen darstellen, kann nur dann beantwortet werden, wenn wirkliche Übergänge entweder von Staubsklerose in Hyalinose ohne infektive Mitwirkung oder von nekrotischen Tuberkelknötchen in hyaline Knötchen zu sehen sind.

Aus dem untersuchten Lymphknotenmaterial lassen sich zur Frage der Mansfelder Koniotuberkulose etwa folgende Schlußfolgerungen erheben:

1. Eine Beteiligung der Lymphknoten an Tuberkulose ist bei gleichzeitiger Lungentuberkulose, wenn auch vielleicht nicht regelmäßig, so doch sehr häufig vorhanden.

2. Frische Tuberkulose der Lymphknoten findet sich in Fällen von beginnender und progredienter produktiver wie exsudativer Lungentuberkulose.

3. Übergänge von frischer Tuberkulose in Indurationen bzw. Schwielen sind auch in den Lymphknoten sicher anzunehmen. Sie scheinen sogar häufig vorhanden zu sein, was, wie auch für die Lungen angenommen, für eine Indurationsneigung der Tuberkulose bei Staubprozessen auch in den Lymphknoten spricht. Für die Erkennung dieser Übergangsstadien ist die Untersuchungsmethodik an Lymphknotenketten besonders vorteilhaft gewesen.

4. Die Schwielenerweichung ist als tuberkulös bedingt nicht sicher zu beurteilen. Vieles spricht für verschiedenartige Ätiologie, darunter auch Tuberkulose.

5. Der histologische Nachweis, daß grobknotige Verschwielungen der Lymphknoten stets auf Tuberkulosemitwirkung hin entstehen, ist nicht immer mit Sicherheit zu erbringen.

Für die grobknotigen Verschwielungen können auch bei den Lymphknoten Staubsklerosierungen allein maßgebend sein. Da diese Veränderungen aber so häufig bei mit Tuberkulose komplizierten Lungenveränderungen gefunden werden, so ist ihre tuberkulöse Ätiologie doch sehr in den Vordergrund gerückt. Sie wird sichergestellt, wenn Übergänge dazu in den einzelnen Gliedern der Lymphknotenketten aus den gewebliehen Veränderungen erschlossen werden können.

6. Verkalkungen in Schwielen sprechen nicht immer mit Wahrscheinlichkeit für Tuberkulose.

7. Die Frage der Tuberkulosemitbeteiligung bei Staublungen und ihre grundlegende Bedeutung läßt sich am Lungenabflußgebiet in den dort befindlichen Lymphknoten in vieler Beziehung besser übersehen als in der Lunge selbst.

Wenn alte Schwielen auch nur zum Teil mit Sicherheit mit Tuberkulose in Verbindung zu bringen sind, so spricht das bei den Mansfelder Lungen einmal dafür, daß lymphogene Ausbreitung der Tuberkulose im Verlauf der Staublungentuberkulose viel häufiger vorkommt als bei gewöhnlichen Tuberkulosefällen, die eine Lymphknotenbeteiligung nur im Verlauf der sog. Pubertätstuberkulose und des resistenzlosen 4. Beitzkeschen Stadiums aufweisen.

Das sind wieder Zeichen eines atypischen Verlaufes der Tuberkulose bei Staublunge überhaupt. Die Altersklasse der Sterbefälle liegt zwischen 45 und 71 Jahren.

8. Trotz hämatogener Aussaat in 4 von 7 Fällen spricht für eine lymphogene Ausbreitung der Tuberkulose in die paratrachealen Ketten bei Staublungenfällen das in jedem Falle elektive Befallensein der gleichseitigen Lymphknotenkette (Lymphweg *Beitzkes*).

Vergleichsfälle.

In den folgenden Fällen wurden ebenfalls die paratrachealen Lymphknoten herauspräpariert und mikroskopisch untersucht. Färbungen mit Alauncarmin und Elastica van Gieson.

V. 1. *42 Jahre alter Braunkohlenarbeiter*, S. 274/31, über dessen Arbeitsdauer nichts genaues bekannt ist. Der Fall bietet insofern Interessantes, als im Sektionsprotokoll nur starke Stauungshyperämie, aber nichts von Staubspeicherung oder Staubveränderung des Lungengewebes erwähnt ist.

Es wurden 15 paratracheale Lymphknoten untersucht, die durchweg nur geringe Staubsklerosen im Reticulum und den Sinus einiger bifurkationsnaher Lymphknoten zeigten. Nirgends konnte hyalines Bindegewebe nachgewiesen werden. Der starke Staubgehalt der unteren bifurkationsnahen Lymphknoten beider Recurrensketten nimmt nach oben zu kontinuierlich aber außerordentlich rapide ab. Einen Unterschied im morphologischen Aussehen dieses und des Mansfelder Staubes konnte ich mikroskopisch nicht einwandfrei feststellen; wohl aber erschien mir der Braunkohlenstaub nicht so scharfkantig und spitz wie der Kupferschieferstaub. Die Staubfreiheit der Lungen und die Staubspeicherung in den paratrachealen Lymphknoten spricht im Gegensatz zu den Tierversuchsresultaten *Borchardts* für eine gute „Lungenwaschung".

V. 2. *73 Jahre alte Frau*, S. 291/31. Klinische und anatomische Diagnose: Pneumonie. Bei der Sektion wurden konfluierende Herdpneumonien im linken Lungen-U.L. und anthrakotische Verdichtung unterhalb der Spitze der rechten Lunge gefunden. Mehr schwarzer Staub in der rechten Lunge als in der linken. Die Lungen wurden mikroskopisch nicht untersucht.

Von den 15 herauspräparierten paratrachealen Lymphknoten zeigten diejenigen der linken Kette ohne Unterschied eine bedeutende Hyperämie, deren Ursache scheinbar in den pneumonischen Herden des linken U.L. zu suchen ist. Morphologisch typischer Kohlenstaub

fand sich in allen, Hyalinose dagegen nur in den rechten paratrachealen Lymphknoten.

Bemerkenswert ist, daß die hyalinisierten Lymphknoten der rechten Kette sich im mikroskopischen Bilde keineswegs von tuberkulosefreien staubhyalinisierten Mansfelder Lymphknoten unterscheiden. Auch hier konnten Übergänge von staubhaltigem kollagenen Bindegewebe in hyalinisiertes Bindegewebe gesehen werden.

Vergleicht man die staubdurchsetzten, nicht sklerosierten Lymphknoten der linken Kette dieses Falles mit etwa gleichviel Staub enthaltenden paratrachealen Mansfelder Lymphknoten, so muß man zu dem Schlusse kommen, daß die Mansfelder Lymphknoten längst sklerotisch, wenn nicht hyalin umgewandelt wären. Also, wenn auch die hyalinisierte rechte Recurrenskette in allen ihren Lymphknoten keine Unterschiede mit der eines Mansfelder Falles zeigt, haben wir doch, der fehlenden Gewebsalteration der linken paratrachealen Lymphknoten nach zu urteilen, in der Anthrakose eine verhältnismäßig harmlose Pneumokonioseart vorgefunden, bei der die Entstehung von Sklerose und Hyalinose langsamer vor sich zu gehen scheint als in den Lymphknoten von Mansfelder Staublungen.

Ob die totale Hyalinose der rechten Recurrenskette bei der blanden Kohlenstaubwirkung allein auf das Konto des Kohlenpigmentes zu setzen ist, scheint nach allem fraglich. Sicher hat irgendein anderes Moment hierbei mitgewirkt, ob freie Kieselsäure, frühere Tuberkulose oder irgendwelche anderen Infektionen, das kann man zwar annehmen, aber nicht beweisen. *Sternbergs* Ansicht ist, daß bei der Entstehung der anthrakotischen Hyalinose vielleicht der Kohlenstaub allein das ursächliche Moment bedeutet.

V. 3. 63 *Jahre alter Postassistent*, S. 186/31, der nie im Bergwerk gearbeitet hat. Klinische und anatomische Diagnose: Magencarcinom. Keine Krebsmetastasen in den Lungen. Verkalkter tuberkulöser Herd im rechten O.L. mit entsprechendem ebenfalls verkalkten Hiluslymphknoten. Die Lunge wurde mikroskopisch nicht untersucht.

In sämtlichen paratrachealen Lymphknoten konnte feingekörnelter rundlicher Kohlenstaub nachgewiesen werden. Bemerkenswert ist, wie im vorigen Falle, eine fehlende Sklerosierung von Lymphknoten, die verhältnismäßig staubreich sind, bei denen z. B. mitunter Staub als Zeichen der Gefäßüberfüllung außerhalb der Kapsel liegt. In staubarmen Lymphknoten befand sich der Kohlenstaub ausschließlich im Reticulum des Markes, ein Beweis für die schnelle Reticulumspeicherung bei der Resorption kleiner Staubmengen (*Wätjen* und *Eilers*).

Die Hyalinosen in einigen Bifurkationslymphknoten zeigen keine Unterschiede in der Anlage und Lokalisation gegenüber denen der Mansfelder Lungen. Meist ist das Hyalin knötchenförmig oder groß-

knotig angeordnet, wobei die letztere Form ganz deutlich aus verschiedenen zusammengeballten Knötchen besteht. Selten sind hyaline Schwielen zu sehen. Da nun in der Peripherie der großknotigen Hyalinosen mitunter wurstförmig angeordnete hyaline Knötchen liegen, scheint nach den bisherigen Befunden die Annahme einer tuberkulösen Genese des großknotig angeordneten Hyalins berechtigt zu sein.

Ribbert erklärt jegliche anthrakotische Induration der Bronchialdrüsen als Folge einer tuberkulösen Infektion. *Sternbergs* vermittelnde Stellung ist aber zweifellos imponierender, wenn er sagt, daß auch ohne Tuberkulose „offenbar infolge des von den Kohleteilchen ausgeübten Reizes" anthrakotische Induration der Lymphknoten entstehen kann.

V. 4. 30 *Jahre alter Schlosser*, S. 229/31. Klinische und anatomische Diagnose: Kavernös-exsudative Lungenphthise. Die Sektion ergab eine chronisch-kavernöse Tuberkulose beider Lungenspitzen mit frischer acinös-nodöser Aussaat und käsigpneumonischen Prozessen im Bereich des rechten M. L., ferner schwere geschwürige Darmtuberkulose, miliare Tuberkel in der Milz, verkäsende Tuberkulose der Mesenterial-, paraaortalen und peripankreatischen Lymphknoten.

Wir haben es hier mit einer Tuberkulose zu tun, die an sich dem 3. Rankeschen Stadium zuzurechnen ist, in welchem im allgemeinen die Lymphknoten frei von frischer Tuberkulose sind. Die zunehmende Resistenzlosigkeit des Patienten (4. Stadium *Beitzkes*), die schließlich den Tod bedingte, veranlaßte die relativ frische Tuberkulose, die in allen 15 herauspräparierten paratrachealen Lymphknoten mikroskopisch festzustellen war. Daß die Infektion der Lymphknoten auf dem Lymphwege erfolgte, konnte durch häufige Lokalisation der Tuberkelknötchen in den Sinus und im sinusnahen Reticulum bestätigt werden.

Diese Tuberkulose ist nun aber bei dem mäßigen Kohlenstaubgehalt der Lymphknoten und den ganz selten auftretenden Sklerosierungen im Gegensatz zu den Mansfelder Staublungenlymphknoten in einem anderen Milieu entstanden. Man muß sich die Frage vorlegen, welche Unterschiede uns diese Lymphknoten gegenüber einer mit frischer Tuberkulose befallenen Recurrenskette einer Mansfelder Staublunge bieten.

Vergleichen wir z. B. mit den Lymphknoten von S. 869/1930: Der Staub in unserem Falle ist seiner morphologischen Beschaffenheit nach der übliche Kohlenstaub, den man in den paratrachealen Lymphknoten der Stadtbewohner häufig vorfindet. In nur einem bifurkationsnahen Lymphknoten konnte beginnende kollagene Bindegewebsentwicklung im Reticulum als sichere Staubfolge wahrgenommen werden. Die paratrachealen Lymphknoten im Falle 869 sind dagegen in ihrer Mehrzahl staubbeladen und sklerosiert.

Nun zur Frage der Tuberkulosewirkung: Wurstförmig angelegtes Hyalin wie in 869 konnte auch in unserem Falle im staubarmen und staubfreien Lymphknotengewebe als sichere Tuberkulosefolge erkannt werden. Auffällig ist aber das völlige Fehlen der im Fall 869 so häufig

beschriebenen großknotigen Hyalinisierungen, deren Entstehung aus zusammengeballten hyalinen Tuberkelknötchen im Staublymphknoten oben angenommen wurde. Die Frage der Entstehung der großknotigen Hyalinose im Lymphknoten ist demnach doch wohl dahin zu beantworten, daß diese großen Ballungen bei ihrem Vorkommen im koniotisch veränderten und Fehlen im nicht koniotischen Lymphknoten auf Grund der bekannten gewebliehen Umstimmung in Form einer durch den Staub hervorgerufenen „schwieligen Diathese" im Staublymphknoten aufzutreten scheinen.

Die Ansicht *Ribberts*, *Ickerts* und *Huebschmanns*, daß, wenn Tuberkulose eine Staublunge befällt, dann eine mächtige Verschwielung eintritt, wird, auf die Lymphknoten übertragen, durch das Vorkommen der großknotigen Verschwielung in tuberkulösen koniotischen Lymphknoten bestätigt.

Zusammenfassung.

1. Der von *Beitzke* beschriebene Lymphweg aus der Lunge in die paratrachealen Lymphknoten konnte auf Grund von Reihenuntersuchungen der Staublungenlymphknoten bestätigt werden.

2. Die Staubreinigung oder „Waschung" einer Lunge erfolgt fast ausnahmslos immer in die Recurrenskette der gleichen Seite. Infolge der lymphatischen Filterwirkung nimmt der Staubgehalt der Lymphknoten von der Bifurkation nach der Schilddrüse zu kontinuierlich ab.

3. Daß „die Sinusspeicherung die primäre, die Reticulumspeicherung die sekundäre und endgültige Ablagerungsstätte" der eingeschwemmten Staubteilchen, und der Ort der Staubablagerung im Lymphknoten allein von der Zeitdauer und Intensität der Staubresorption abhängig ist (*Wätjen* und *Eilers*), wurde auf Grund der kettenmäßigen Untersuchung paratrachealer Staublymphknoten eindeutig festgestellt.

4. Der Mansfelder Grubenstaub ist für die Entstehung des häufig beobachteten Sinuskatarrhs scheinbar von nur ganz nebensächlicher Bedeutung. Ähnliche Bilder wie die „*Ziegler*sche großzellige Hyperplasie" wurden auch bei tuberkulös nicht infizierten Lymphknoten gefunden.

5. Die erste Reaktion des Lymphknotens auf den resorbierten Staub ist nach Ablagerung desselben innerhalb der Reticulumzellen eine diffuse oder knötchenförmige Bindegewebswucherung. Entgegen den Beobachtungen *Gieses* wurden Staubknötchen niemals in den Sinus gesehen.

6. Es konnten Übergänge von diffusen und knötchenförmigen Sklerosen in derartige Hyalinosen offensichtlich auch ohne infektive Mitwirkung in den Mansfelder- wie in den Vergleichslymphknoten beobachtet werden.

7. Das Blutpigment schien zum größten Teil im Sinusreticulum der Lymphknoten entstanden zu sein.

8. Aus den histologischen Befunden ließ sich eine gleichzeitige Einwirkung von Staub und Tuberkulose im Sinne von *Strachan* und *Simson*

an den Lymphknoten nicht immer mit Sicherheit erschließen. Eine der Staubeinwirkung nachfolgende Zusatztuberkulose (*Redeker*) schien in vielen Fällen das Häufigere zu sein. Vielfach war dabei die Erfahrung zu machen, daß die rein tuberkulösen Veränderungen in den entfernt gelegenen, schilddrüsennahen Lymphknoten mehr getrennt von den Staubveränderungen auftraten, in den tiefgelegenen, bifurkationsnahen dagegen häufiger dem staubsklerosierten Gewebe aufgepfropft waren.

9. Im nicht koniotisch veränderten Parenchym eines Staublymphknotens scheint das tuberkulöse Granulom bald in „wurstförmig" hyaline Schwielenbildung überzugehen. Diese Art der tuberkulösen Hyalinose bietet bei der Untersuchung alter verschwielter Lymphknoten Anhaltspunkte dafür, daß der Lymphknoten schon einmal mit Tuberkulose in Berührung gekommen ist.

10. Die von *Huebschmann* (*Ickert*) in den Lungen angenommenen „Übergänge" von tuberkulösem Granulom in hyaline Knötchen oder Schwielen sind auch von mir in den Lymphknoten gesehen worden.

11. Es ist vollkommen unmöglich, ohne derartige „Übergänge" verfolgen zu können, aus dem morphologischen Bilde alter hyaliner Schwielen in den Lymphknoten ein einwandfreies Urteil über ihre Herkunft zu fällen, besonders, da für gewöhnlich Tuberkelbacillen in den Schwielen nicht nachzuweisen sind. Hierin kennzeichnet sich der Wert der Kettenuntersuchungen.

12. Ähnlich wie in den Lungen konnten analoge grobknotige Hyalinisierungen, deren ursächlicher Zusammenhang mit Tuberkulose meist durch Nachweis von „Übergängen" festzustellen war, auch in den Lymphknoten beobachtet werden. Sie entstehen scheinbar nur unter dem Einfluß einer Staubtuberkulosewirkung.

13. *Ickert* und *Huebschmann* gehen sicher zu weit, wenn sie die hyalinen Schwielen in den Lymphknoten der Mansfelder Staublungen *stets* auf eine gemeinsame Staubtuberkulosewirkung zurückführen, zumal reine Staubverschwielungen und im Zusammenhang mit Tuberkulose entstandene sich in alten schwieligen Lymphknoten makroskopisch wie mikroskopisch nicht auseinander halten lassen, wenn nicht gerade hyaline Wurstform oder grobe Knotenbildung anzutreffen ist.

14. Durch die Untersuchung von Vergleichsfällen konnte die außerordentlich starke gewebsalterierende Wirkung des Mansfelder Grubenstaubgemisches im Gegensatz zu anderen Staubarten (Braunkohle, Ruß) eindeutig nachgewiesen werden.

Schrifttum.

Arnold, Untersuchungen über Staubinhalation und Staubmetastase. Leipzig 1885. — *Baumgarten*, Experimentelle und path.-anat. Untersuchungen über Tuberkulose. Z. klin. Med. **9**, 245. — *Beitzke*, Häufigkeit, Herkunft und Infektionswege der Tuberkulose beim Menschen. Erg. Path. **1**, Nr 14, 229 (1910) — Retro-

grade Staubmetastasen. Verh. dtsch. path. Ges. **12**, 237 — Über lymphogene Staubverschleppung. Virchows Arch. **254**, 625 — Die path.-anat. Unterlagen für die Diagnose „Hilusdrüsentuberkulose". Handbuch der Tuberkulosefürsorge. München: Lehmanns Verlag 1926. — *Böhme*, Die Staublunge der Bergarbeiter, besonders in ihrer Beziehung zur Tuberkulose. Klin. Wschr. **5**, 1209 (1926). — *Borchardt*, Über die Einatmung verschiedener Kohlenstaubarten. Virchows Arch. **271**, 366. — *Christ*, Staubmetastasen und Staubtransport bei Steinhauern. Frankf. Z. Path. **29**, H. 3, 398 (1923). — *Fleiner*, Über die Resorption corpusculärer Elemente durch Lungen und Pleura. Virchows Arch. **112**, 97 u. 282. — *Gerlach*, Die Staublunge des Mansfelder Bergmannes, zugleich ein Beitrag zur Frage Staublunge oder Staublungentuberkulose. Arch. Gewerbepath. **2**, 105 (1931). — *Giese*, Quarzstaub, Schwielenlunge und Lungentuberkulose. Veröff. Gewerbe- u. Konstit.path. **7**, H. 28, 1. — *Goerdeler*, Die Kriterien der abgelaufenen Tuberkulose der Lungen und Lymphdrüsen. Z. klin. Med. **76**, 278 (1912). — *Hindenlang*, Pigmentinfiltration von Lymphdrüsen, Leber und anderen Organen in einem Fall von Morbus macul. Werlhofii. Virchows Arch. **79**, 492. — *Husten*, Die Staublungenerkrankung der Bergleute im Ruhrkohlenbezirk. Veröff. Gewerbe- u. Konstit.path. **3**, H. 29, 2. — *Ickert*, Die Tuberkulose im Mansfelder Gebirgskreis. Veröff. Med.verw. **17**, H. 8 (1923) — Staublunge und Tuberkulose bei den Bergleuten des Mansfelder Kupferschieferbergbaues. Tbk.bibl. **1924**, Nr 15 (Leipzig) — Staublunge und Tuberkulose. Dtsch. med. Wschr. **25**, 832 (1924) — Staublunge und Staublungentuberkulose. Die Tuberkulose und ihre Grenzgebiete in Einzeldarstell. **4** (1928) — Staublunge und Tuberkulose. Erg. ges. Tuberkuloseforsch. **3**, 431 (1931). — *Kaufmann*, Lehrbuch, Spez. path. Anat. — *Koopmann*, Beitrag zur Frage der Koniosen. Virchows Arch. **253**, 423 (1924). — *Muneo Fukuda*, Ein Beitrag zur Kenntnis des tuberkulösen Primärkomplexes von Ranke. Reprinted from the Transactions of the Japanese Path. Soc. **20** (1930). — *Neumann*, Das Pigment der braunen Lungeninduration. Virchows Arch. **161**, 422 (1909). — *Orth*, Lehrbuch der path. Anat. 1883. — *Pagel* u. *Henke*, Lungentuberkulose. Handbuch der spez. path. Anat. und Histologie. Henke-Lubarsch **3**, 2. — *Ribbert*, Primäre Tuberkulose und Anthrakose der Lungen. Dtsch. med. Wschr. **1906**, 1615 — Über Regeneration und Entzündung der Lymphdrüsen. Beitr. path. Anat. **6**, 187 (1889). — *Scheid*, Über Erweichungsvorgänge und Höhlenbildung in Staublungen und Staublungentuberkulosen. Veröff. Gewerbe- u. Konstit.path. **7**, H. 32. — *Schmidtmann-Lubarsch*, Staubeinatmungskrankheiten der Lunge. Handbuch der spez. path. Anatomie und Histologie. Henke-Lubarsch **3**, 2. — *Schmorl*, Über die Beziehungen anthrokochalikotischer Lymphknoten zu Bronchialerkrankungen und über Bronchitis deformans. Münch. med. Wschr. **1925**, 757. — *Sternberg*, Die Lymphknoten. Handbuch der spez. path. Anatomie und Histologie. Henke-Lubarsch **1**, 1. — *Strachan* u. *Simson*, zit. nach *Ickert*. — *Soyka*, Über die Wanderung corpusculärer Elemente. Prag. med. Wschr. **1878**. — *Watkins-Pitschford*, zit. nach *Ickert* und *Schmidtmann-Lubarsch*. — *Wätjen*, Morphologie und Funktion des lymphatischen Gewebes. Virchows Arch. **271**, 2. — *Wätjen* u. *Eilers*, Die Orte der Kohlenstaubablagerung in normalen und krankhaft veränderten Lymphknoten mit experimentellen Untersuchungen über resorptive Leistungen der Lymphknoten. Virchows Arch. **280**, 487. — *Weigert*, Über den Eintritt des Kohlenpigmentes aus den Atmungsorganen in den Kreislauf. Fortschr. Med. **1883**. — *Zenker*, Über Staubinhalationskrankheiten der Lunge. Dtsch. Arch. klin. Med. **2** (1866). — *Ziegler*, Lehrbuch der spez. path. Anatomie.

Lebenslauf.

Geboren am 10. Juni 1907 in Halle a. S. 1925 Reifeprüfung am Halleschen Stadtgymnasium. August 1927 medizinisches Vorexamen in Leipzig. 1930 Staatsexamen in Halle. Approb. Dezember 1931.